

第30回 内視鏡外科フォーラム in 仙台

プログラム・講演抄録集

写真提供：宮城県観光課

会期

令和元年

5月18日土

会場

江陽グランドホテル

〒980-0014 宮城県仙台市青葉区本町2丁目3-1
TEL:022-267-5111

理事長

徳村弘実
東北労災病院 院長

会長

松村直樹
東北労災病院 内視鏡外科部長・
内視鏡下手術センター長

The 30th
Annual Meeting of
Endoscopic Surgery
Forum in Sendai

第30回 内視鏡外科フォーラム in 仙台

プログラム・講演抄録集

写真提供：宮城県観光課

会期

令和元年

5月18日土

会場

江陽グランドホテル

〒980-0014 宮城県仙台市青葉区本町2丁目3-1

TEL:022-267-5111

理事長

徳村弘実

東北労災病院 院長

会長

松村直樹

東北労災病院 内視鏡外科部長・
内視鏡下手術センター長

The 30th
Annual Meeting of
Endoscopic Surgery
Forum in Sendai

URL <http://www.esf30.com>

ごあいさつ

内視鏡外科手術の真の定型化 ～究極の安全性と再現性を求めて～

第30回内視鏡外科フォーラムin仙台

会長 松村 直樹

(独立行政法人 労働者安全機構 東北労災病院 内視鏡外科・内視鏡下手術センター)

第30回内視鏡外科フォーラムを令和元年5月18日（土曜日）に仙台市で開催させていただきます。理事長の徳村弘実先生をはじめ役員、評議員、会員の先生方に感謝申し上げます。第30回の記念すべき会にあたる本会で会長を仰せつかることとなり、大変光栄かつ責任を重く感じております。これまでの皆様方のご支援・ご協力にあらためて感謝申し上げます。

今回のテーマは「**内視鏡外科手術の真の定型化 ～究極の安全性と再現性を求めて～**」とさせて頂きました。

1987年にMouretによる腹腔鏡下胆嚢摘出術に端を発した内視鏡手術は多くの臓器、様々な疾患で発展を遂げ、一般外科、呼吸器外科、心血管外科、内分泌外科、泌尿器科、産婦人科などで広く行われるようになりました。特に悪性腫瘍手術への応用は消化器外科から泌尿器科そして婦人科など多方面に拡大しています。その発展には内視鏡関連のデバイスの開発やモニターのハイビジョン化、3D化、ロボット支援手術、VR支援などが大きな助けになったのは言うまでもありません。しかしながら、それらを用いるだけで手術が安全になるのではなく術者は外科医であり、術者によって手術の成否の大半は決まることには変わりはありません。

「定型化」とは「いつも通りの型通りの順番」でやっていることでは決してないと思っています。すなわち「真の定型化」とは、pitfallを最小限に抑えることで、たとえどんな症例でも常に大きな流れを変えず、安全にいつも通りにできることだと思っています。このような定型化をテーマの中心として、各科の先生に「定型化」された術式をはじめ、定型化へ向けた手技の工夫などの取り組みご発表頂きたいと存じます。また困難例のセッション、一般演題、研修医アワードなど広く演題を募集し、互いに広く情報を共有できる有意義な研究会としたいと考えています。

平成9年卒である私の世代は、先頃まで先輩に指導を受け、現在は後進の指導をしている若手に近い世代です。シンポジウム、セミナーには私に近い比較的若手の各領域の先生に、今まさに内視鏡外科手術を習得しようとしている若手の先生に向けた「定型化」を中心に有用な内容のご講演を頂くこととしております。

皆様が一人でも多くのご来仙を心よりお待ちしております。何卒、宜しくお願い申し上げます。

参加者・発表者へのご案内

【参加者の皆様へ】

1. 参加受付

開催時間	開催場所
8:00~15:30	3F

2. 参加費

参加カテゴリー	参加費
医師（年会費3,000円を含む）	5,000円
メディカルスタッフ・初期研修医	1,000円
学生 ※学部学生のみ	無料
一般企業	6,000円

* 学生の方は当日会場の参加受付にて証明書を必ずご提示ください。

* 会場ではネームカード（参加証）に氏名・所属をご記入の上、常時着用してください。

3. 企業展示

企業展示は以下の時間・場所で行っております。

開催時間	開催場所
9:00~16:00	3F 鴛鴦の間

4. クローク

手荷物のお預かりは以下の時間・場所で行っております。

お預かり時間	お預かり場所
8:00~19:00	1F 特設クローク

【司会・座長の皆様へ】

- ・ご担当セッションの開始15分前までに次座長席（会場正面最前列右）にお着きください。
- ・進行は司会、座長に一任しますが、時間厳守にご協力をお願い申し上げます。

【発表者の皆様へ】

1. 発表時間

各セッションの発表時間は下記の通りとなっております。

セッション分類	発表時間	質疑応答時間
要望演題	6分	3分
一般演題	5分	2分
レジデント・メディカルスタッフ アワードセッション	5分	2分

2. 発表形式

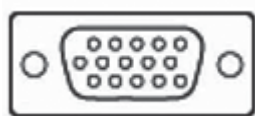
- 1) PCを使用した発表のみといたします。スライドは使用できませんのでご注意ください。
- 2) 発表データは、USBメモリにてご提出していただくか、ご自身のPCをお持ちください。USBメモリ以外のメディアは受付できません。また、予備のバックアップデータをお持ちいただくことを推奨いたします。
- 3) Macintoshをご使用の場合は、ご自身のPCをお持ちください。
- 4) 発表予定時刻の30分前までにはPC受付（3F）にて、発表データの試写確認を行ってください。ご自身のPCをご持参される場合は、試写確認後に発表会場正面前方左側の映像操作席にてPCをお預かりいたします。ご自身の発表20分前にお持ちください。
- 5) 発表時は演台上のマウスとキーボードをご自身で操作してください。

*発表データを持ち込まれる方へ

- 1) Microsoft PowerPoint2016で動作可能なファイルを作成し、次のOS標準フォントをご使用ください。
[日本語] MSゴシック・MSPゴシック・MS明朝・MSP明朝
[英語] Times New Roman・Arial・Arial Black・Arial Narrow・Century・Century Gothic
- 2) 動画は使用可能ですが、Windows（OS）及びWindows Media Player11の初期設定に含まれるコーデックで再生できる動画ファイルをお持ちください。動画ファイルはWMV形式を推奨します。
- 3) 音声をご使用の場合は、PC受付にてお申し出ください。
- 4) 発表に使用するPCの解像度は4：3（XGA 1,024×768）に統一しますので、ご使用のPCの解像度をXGAに合わせてからレイアウトをご確認ください。
- 5) メディアを介したウイルス感染の事例がありますので、最新のウイルスチェックソフトでスキャンを行ってください。

*PC本体をご持参いただく方へ

- 1) 外部出力の接続は、ミニD-sub15ピン及びHDMIによるモニタ出力に対応します。



(ミニD-sub15ピンコネクター)

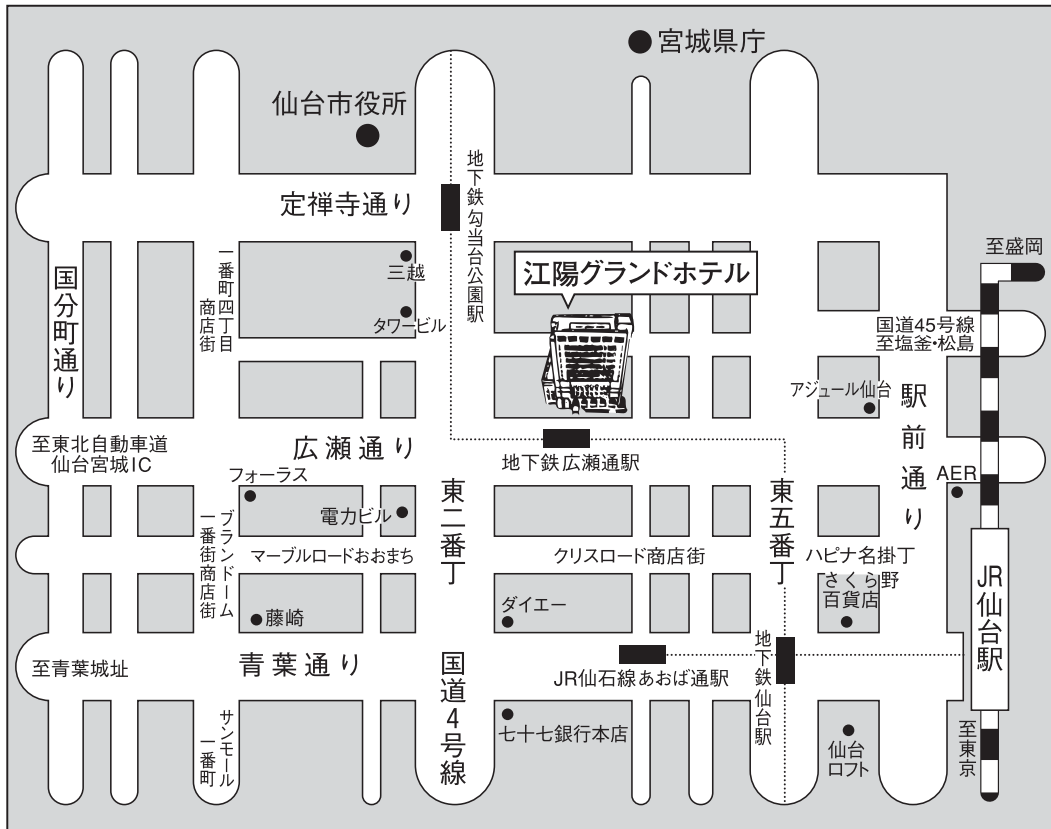


(HDMIコネクター)

- 一部のPCでは本体付属のコネクターが必要な場合がございますので、必ず各自でご用意ください。
- 2) 動画は再生可能ですが、音声再生はご遠慮ください。PC受付にて必ず動作確認を行ってください。
 - 3) 動画の解像度は4：3（XGA 1,024×768）に統一しますので、ご使用のPCの解像度をXGAに合わせてからレイアウトをご確認ください。
 - 4) スクリーンセ이버、省電力設定、ウイルスチェック並びに起動時のパスワードは予め解除してください。
 - 5) バッテリーでのご使用はトラブルの原因になりますので、電源アダプターを必ずご持参ください。
 - 6) 発表終了後は会場正面前方左側の映像操作席にてPCを返却いたします。スペースの関係上、講演終了後は速やかにお引き取りくださいますようお願いいたします。

会場のご案内

《江陽グランドホテル案内図》



交通のご案内

仙台空港から JR仙台駅へ

- JR仙台空港アクセス線…………… 25分
- タクシー…………… 30分

JR仙台駅から 江陽グランドホテルへ

- 徒歩…………… 10分
- 市営地下鉄「広瀬通駅」下車 西1出口…………… 会場前
- 市営バス「地下鉄広瀬通駅前バス停」下車…………… 会場前停車
- タクシー…………… 5分

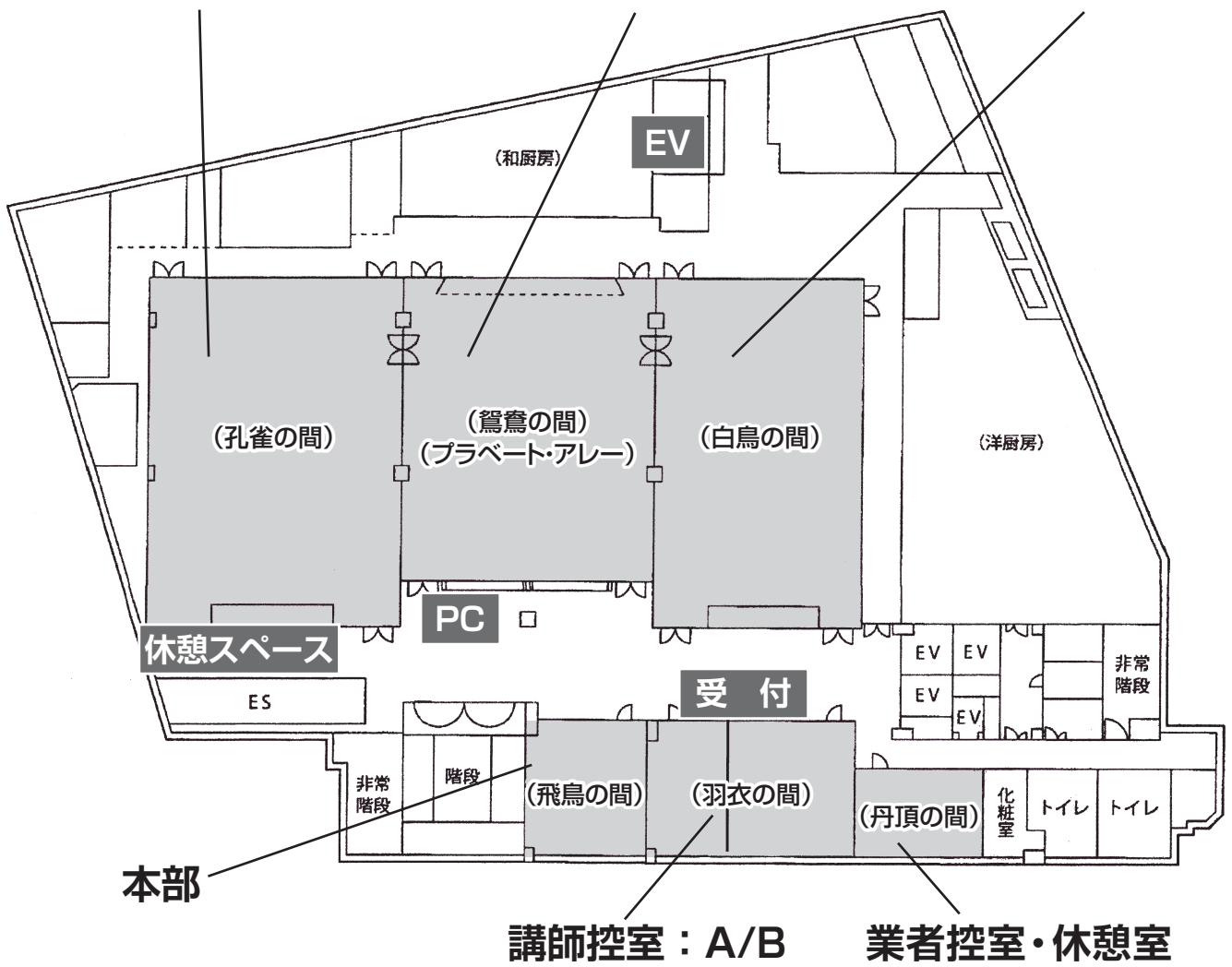
東北自動車道仙台宮城ICより 江陽グランドホテルへ

- お車…………… 10分



【江陽グランドホテル 3F】

第1会場 企業展示会場/休憩広場/懇親会会場 第2会場



タイムテーブル

令和元年5月18日(土)

江陽グランドホテル

	第1会場「孔雀の間」	第2会場「白鳥の間」
8:00		
9:00	開会の辞 9:00～	
10:00	要望演題1 (ヘルニア・胆道・移植) (O-1～6) 9:10～10:04 (54分)	一般演題1 (胃) (O-24～30) 9:10～9:59 (49分)
11:00	要望演題2 (ロボット) (O-7～10) 10:10～10:46 (36分)	一般演題2 (下部消化管1) (O-31～36) 10:03～10:45 (42分)
12:00	スポンサードシンポジウム 10:50～11:50 (60分)	要望 発表6分質疑3分 一般 発表5分質疑2分
13:00	ランチョンセミナー 12:00～13:00 (60分)	
14:00	レジデント・メディカルスタッフアワードセッション (A・M-1～7) 13:40～14:29 (49分)	総会 13:05～13:35 (30分)
15:00	一般演題3 (ヘルニア) (O-11～16) 14:35～15:17 (42分)	一般演題4 (下部消化管2) (O-37～41) 13:35～14:10 (35分)
16:00	要望演題3 (下部消化管) (O-17～23) 15:20～16:23 (63分)	一般演題5 (呼吸器) (O-42～44) 14:10～14:37 (27分)
17:00	イブニングセミナー 16:30～17:30 (60分)	要望演題4 (上部消化管) (O-45～51) 14:37～15:40 (63分)
18:00	懇親会 17:40～18:40 (60分)	一般演題6 (肝胆膵脾) (O-52～58) 15:40～16:29 (49分)
19:00		

第30回内視鏡外科フォーラム in 仙台 プログラム

第1会場（3階 孔雀の間）

開会の辞 9:00

■ 要望演題1（ヘルニア・胆道・移植） 9:10~10:04

座長： 公立置賜病院 外科 小澤孝一郎
福島県立医科大学 肝胆膵・移植外科 岡田 良

- 1 TAPPにおけるメッシュ背外側めくり上りを予防する固定手技の工夫
添田 暢俊 福島県立医科大学会津医療センター 外科 大腸肛門外科
- 2 当院における鼠径部再発ヘルニアに対する治療定型化に向けて
仲山 孝 竹田総合病院 内視鏡外科
- 3 腹腔鏡下腹壁ヘルニア修復術での定型化
西條 文人 東北労災病院 外科
- 4 胆管縫合におけるSTRATAFIXの有効性
深井 智司 竹田総合病院 内視鏡外科
- 5 腹腔鏡下肝外胆管切除術における胆管空腸吻合術の定型化に向けて
森川 孝則 東北大学大学院 消化器外科学
- 6 生体腎移植における鏡視下ドナー腎摘術
高山 哲郎 JCHO病院 外科

■ 要望演題2（ロボット） 10:10~10:46

座長： 秋田大学 泌尿器科 羽瀨 友則
国立病院機構仙台医療センター 外科 大塩 博

- 7 ロボット時代に向けて身につけるべき個の力
絹田 俊爾 竹田総合病院 内視鏡外科
- 8 直腸癌に対するロボット支援下手術の導入と定型化へ向けた取り組み
高野 祥直 総合南東北病院 外科
- 9 ロボット支援下直腸切除の定型化への道のり
諸橋 一 弘前大学 消化器外科
- 10 秋田大学におけるロボット支援膀胱全摘除術の尿路変向法と合併症の検討
佐藤 博美 秋田大学大学院医学系研究科 腎泌尿器科学講座

スポンサードシンポジウム 10:50~11:50 共催：オリンパスメディカルサイエンス販売株式会社

座長：東北労災病院 院長 徳村 弘実

「エキスパートによるメッセージ ～より安全な手技の定型化を目指して～」

演者：渡邊 純 先生 横浜市立大学附属市民総合医療センター 消化器病センター

演者：中平 伸 先生 堺市立病院機構堺市立総合医療センター 肝胆膵外科

ランチョンセミナー 12:00~13:00 共催：コヴィディエンジャパン株式会社

座長：岩手医科大学医学部 外科学講座 教授 佐々木 章

「上部胃がん・進行下部直腸がんに対する手術手技戦略」

演者：布部 創也 先生 がん研有明病院消化器センター 胃外科

演者：上原 圭 先生 名古屋大学大学院 腫瘍外科学

レジデント・メディカルスタッフアワードセッション 13:40~14:29

座長： 山形県立中央病院 外科 佐藤 敏彦

東北大学 消化器外科 森川 孝則

竹田総合病院 外科・小児外科・肛門科 絹田 俊爾

A・M-1 切除不能上部消化器癌等による胃十二指腸狭窄に対する腹腔鏡下胃空腸バイパス術の有用性と適応について

井ノ上鴻太郎 竹田総合病院

A・M-2 心合併症を有する患者における、腹腔鏡下大腸癌手術の安全性の検討

秋重 尚貴 みやぎ県南中核病院

A・M-3 診療看護師（NP）によるScopist業務の実績と安全性の評価

岡崎由佳利 東北労災病院 看護部

A・M-4 腹腔鏡下虫垂切除術後にGoblet cell carcinoidと診断され腹腔鏡下回盲部切除術を追加した一例

草間 大輔 竹田総合病院 内視鏡外科

A・M-5 腹腔鏡下に診断・治療し得た膀胱自然破裂による急性汎発性腹膜炎の1例

添田 敏寛 みやぎ県南中核病院 外科

A・M-6 内視鏡下手術における臨床工学技士の取り組みと経験

矢作 尊章 済生会山形済生病院 ME 機器管理室 臨床工学技士

A・M-7 TULAAを念頭においた虫垂切除術の経験

橋本 壮平 岩手県立磐井病院 外科

一般演題3 (ヘルニア) 14:35~15:17

座長：岩手県立二戸病院 外科 川村 英伸
総合南東北病院 外科 高野 祥直

- 11 腹腔鏡下に修復した特発性上腰ヘルニアの1例
廣澤 貴志 仙台赤十字病院 外科
- 12 胸腔鏡下手術により根治切除が可能であった横隔膜上憩室の一例
八嶋 嘉之 東北大学大学院 消化器外科学分野
- 13 定型化することで安全に行う腹腔鏡下鼠径ヘルニア修復術
佐藤 馨 東北労災病院 外科
- 14 鼠径ヘルニアに対する膨潤TAPP法の導入
川口 清 山形済生病院 外科
- 15 当院における定形化に向けた腹腔鏡下鼠径ヘルニア修復術(TAPP法)の導入および短期治療成績
松井田 元 福島赤十字病院 外科
- 16 前立腺癌術後および直接鼠径ヘルニアに対してダイレクトクローゲルパッチ修復後の再発例にTAPPを施行した一例
野村 良平 労働者健康安全機構 東北労災病院 消化器外科

要望演題3 (下部消化管) 15:20~16:23

座長：八戸赤十字病院 外科 藤澤健太郎
東北公済病院 外科 井上 幸

- 17 絞扼性イレウスに対する腹腔鏡下手術の定型化と有用性に関する検討
大山 健一 盛岡赤十字病院 外科・消化器外科
- 18 盲腸癌・上行結腸癌に対する腹腔鏡下回盲部切除における当院のReduced Port Surgeryの取り組みと手術成績
石橋 正久 函館五稜郭病院 外科
- 19 当科における腹腔鏡下大腸全摘術の定型化手技
木村 聡元 岩手医科大学 医学部 外科学講座
- 20 潰瘍性大腸炎に対する用手補助下腹腔鏡下(HALS)大腸亜全摘術
羽根田 祥 東北労災病院 大腸肛門外科
- 21 直腸癌治療におけるアプローチ方法の工夫 -TaTME定型化への試み-
大塩 博 独立行政法人国立病院機構仙台医療センター 外科
- 22 当院における左結腸動脈温存腹腔鏡下(低位)前方切除術の検討
鈴木 博也 竹田総合病院 内視鏡外科

○-23 当院における腹腔鏡下直腸癌手術の治療成績

手島 仁 岩手県立中央病院 消化器外科

■ イブニングセミナー 16:30~17:30 共催：エチコン/ジョンソン・エンド・ジョンソン株式会社

座長：東北大学病院 総合外科 特命教授 内藤 剛

「私の流儀～腹腔鏡下手術の定型化とさらなる進化～」

演者：稲木 紀幸 先生 順天堂大学医学部附属浦安病院 消化器・一般外科

演者：秋吉 高志 先生 がん研有明病院 消化器センター 大腸外科

■ 開会の辞 17:30

第2会場（3階 白鳥の間）

一般演題1（胃） 9：10～9：59

座長：盛岡赤十字病院 外科・小児外科 杉村 好彦
山形大学 第1外科 蜂谷 修

- 24 腹腔鏡補助下幽門側胃切除術および腫瘍核出術を施行した高ガストリン血症を伴う多発胃神経内分泌腫瘍の1例
佐藤多未笑 山形市立病院済生館
- 25 残胃癌に対する腹腔鏡手術を施行した2例
井上 宰 東北公済病院 消化器外科
- 26 腹腔鏡下噴門側胃切除術におけるSOFY法再建の導入
貝羽 義浩 仙台市立病院 外科
- 27 腹腔鏡下胃切除術における肝挙上の工夫
笹田 大敬 つがる総合病院一般・内視鏡・心血管・乳腺外科
- 28 完全内臓逆位を伴った胃癌に対して腹腔鏡下幽門側胃切除術を施行した2症例
二階 春香 岩手医科大学 外科学講座
- 29 当院における胃癌ESD後の追加切除を行った腹腔鏡下胃切除術施行例の治療成績
赤澤 直也 仙台市医療センター仙台オープン病院 一般外科・消化器外科
- 30 減量手術のノウハウを活かした肥満合併胃癌に対する腹腔鏡手術
田中 直樹 東北大学 消化器外科学分野

一般演題2（下部消化管1） 10：03～10：45

座長： 仙台赤十字病院 外科 舟山 裕士
福島県立医科大学 消化管外科学 門馬 智之

- 31 絞扼性腸閉塞における絞扼腸管の温存基準の検討
林 嗣博 竹田総合病院 外科
- 32 当科での潰瘍性大腸炎に対する腹腔鏡下大腸全摘術の検討
林 啓一 山形県立中央病院 外科
- 33 腹腔鏡手術を軸とした大腸手術における手術部位感染予防策：当院の取り組みと成果
高橋 賢一 東北労災病院大腸肛門外科
- 34 盲腸癌による成人腸重積症を腹腔鏡下に整復し根治切除を行った一例
熊田有希子 仙台市医療センター仙台オープン病院 一般外科・消化器外科
- 35 側方郭清における術前3Dシミュレーションの有用性
深瀬 正彦 独立行政法人国立病院機構仙台医療センター 外科

O-36 当科における括約筋間直腸切除術(ISR)症例の検討

須藤 剛 山形県立中央病院 外科

総会 13:05~13:35

一般演題4 (下部消化管2) 13:35~14:10

座長： 横浜鶴ヶ峰病院 田中 淳一
福島県立医科大学会津医療センター 小腸・大腸・肛門科 遠藤 俊吾

O-37 腹腔鏡補助下左半結腸切除術中に発見された左重複尿管の1例から学んだこと

佐瀬 友彦 東北医科薬科大学 消化器外科

O-38 良性疾患による消化管膀胱瘻手術症例の検討

遠藤 久仁 福島県立医科大学 消化管外科学講座

O-39 ハルトマン手術後の腹腔鏡下人工肛門閉鎖術の1例

根本鉄太郎 福島県立医科大学会津医療センター 小腸大腸肛門科

O-40 3D-CT血管画像による上腸間膜動脈の分岐走行分類

矢野 充泰 山形大学医学部外科学第一講座

O-41 開腹歴のある下行結腸癌高度肥満症例に対する、腹腔鏡アプローチによる脾彎曲部授動

高津有紀子 坂総合病院 外科

一般演題5 (呼吸器) 14:10~14:37

座長：東北大学 呼吸器外科 野田 雅史

O-42 原発性自然気胸術後、胸膜癒着療法後再発に対し胸腔鏡下で術後新生ブラを切除した1例

鈴木 寛利 岩手県立胆沢病院 呼吸器外科

O-43 ICG蛍光ナビゲーションを用いた当科での胸腔鏡下肺区域切除術

金内 直樹 日本海総合病院 呼吸器外科

O-44 当院における呼吸器外科領域に対するロボット支援下手術導入の経験

塩 豊 福島県立医科大学 呼吸器外科学講座

要望演題4 (上部消化管) 14:37~15:40

座長：東北大学 消化器外科 武者 宏昭
大崎市民病院 外科 安斎 実

- O-45 当科における胃十二指腸狭窄または十二指腸出血に対する腹腔鏡補助下胃空腸バイパス術**
山村 明寛 東北大学 消化器外科
- O-46 腹腔鏡下噴門側胃切除術の導入と定型化**
藤本 博人 済生会山形済生病院 外
- O-47 当科における腹腔鏡下噴門側胃切除後食道残胃吻合再建（上川法）の工夫**
鈴木 武文 山形大学大学院医学系研究科医学専攻外科学第一講座
- O-48 腹腔鏡下上川法再建の術後障害低減に向けた定型化**
佐瀬善一郎 福島県立医科大学 消化管外科学講座
- O-49 当院における腹腔鏡下胃全摘術定型化への取り組み**
神谷 蔵人 岩手県立中央病院 消化器外科
- O-50 腹腔鏡下胃全摘術における再建・Overlap法の定型化**
安本 明浩 東北医科薬科大学病院 消化器外科、肝胆膵外科
- O-51 胸腔鏡下食道切除術における反回神経麻痺を防ぐための工夫**
中野 徹 東北医科薬科大学病院 消化器外科

一般演題6（肝胆膵脾） 15：40～16：29

座長： 東北医科薬科大学病院 肝胆膵外科 片寄 友
四谷メディカルキューブ きずの小さな手術センター 外科 梅澤 昭子

- O-52 総胆管結石に対する腹腔鏡下胆管切石術において胆嚢管分岐異常を認めたため胆管切開とCチューブ留置に難渋した1例**
高見 一弘 東北医科薬科大学肝胆膵外科 東北医科薬科大学消化器外科
- O-53 有症状の脾嚢胞に対し、腹腔鏡下天蓋切除を行った3例**
大西 啓祐 山形市立病院 済生館外科
- O-54 当院における巨大肝嚢胞に対する腹腔鏡下開窓術の経験**
武藤 満完 東北労災病院 消化器外科
- O-55 当院における孤発型および多発性嚢胞に対する腹腔鏡下嚢胞開窓術の検討**
高木 慎也 公立置賜総合病院 外科
- O-56 当院における腹腔鏡下肝切除、膵切除導入で心がけていること**
鹿股 宏之 秋田厚生医療センター 消化器外科
- O-57 高度癒着を伴う大腸癌術後肝転移に対して腹腔鏡下肝S7部分切除術を行った1例**
遠藤天太郎 秋田厚生医療センター 消化器外科
- O-58 外科統合後の腹腔鏡下肝切除術の定型化に向けた取り組み**
高館 達之 東北大学 消化器外科学

要望演題 一般演題 セッション

第1会場 (3階 孔雀の間)

要望演題1 (ヘルニア・胆道・移植) 9:10~10:04 O-1~O-6

座長： 公立置賜病院 外科 小澤孝一郎
福島県立医科大学 肝胆膵・移植外科 岡田 良

要望演題2 (ロボット) 10:10~10:46 O-7~O-10

座長： 秋田大学 泌尿器科 羽瀨 友則
国立病院機構仙台医療センター 外科 大塩 博

レジデント・メディカルスタッフアワードセッション 13:40~14:29 A・M-1~A・M-7

座長： 山形県立中央病院 外科 佐藤 敏彦
東北大学 消化器外科 森川 孝則
竹田総合病院 外科・小児外科・肛門科 絹田 俊爾

一般演題3 (ヘルニア) 14:35~15:17 O-11~O-16

座長：岩手県立二戸病院 外科 川村 英伸
総合南東北病院 外科 高野 祥直

要望演題3 (下部消化管) 15:20~16:23 O-17~O-23

座長：八戸赤十字病院 外科 藤澤健太郎
東北公済病院 外科 井上 幸

第2会場 (3階 白鳥の間)

一般演題1 (胃) 9:10~9:59 O-24~O-30

座長：森岡赤十字病院 外科・小児外科 杉村 好彦
山形大学 第1外科 蜂谷 修

一般演題2 (下部消化管1) 10:03~10:45 O-31~O-36

座長： 仙台赤十字病院 外科 舟山 裕士
福島県立医科大学 消化管外科学 門馬 智之

一般演題4 (下部消化管2) 13:35~14:10 O-37~O-41

座長： 横浜鶴ヶ峰病院 田中 淳一
福島県立医科大学会津医療センター 小腸・大腸・肛門科 遠藤 俊吾

一般演題5 (呼吸器) 14:10~14:37

O-42~O-44

座長：東北大学呼吸器外科 野田 雅史

要望演題4 (上部消化管) 14:37~15:40

O-45~O-51

座長：東北大学 消化器外科 武者 宏昭
大崎市民病院 外科 安斎 実

一般演題6 (肝胆膵脾) 15:40~16:29

O-52~O-58

座長：東北医科薬科大学病院 肝胆膵外科 片寄 友
四谷メディカルキューブ きずの小さな手術センター 外科 梅澤 昭子

TAPPにおけるメッシュ背外側めくり上がりを予防する固定手技の工夫

○添田 暢俊¹⁾、押部 郁朗¹⁾、五十畑則之²⁾、遠藤 俊吾²⁾、斎藤 拓朗¹⁾
福島県立医科大学会津医療センター 外科¹⁾、大腸肛門外科²⁾

当院ではTAPPにおいて再発予防を意識した術式の工夫として、手術終了時にメッシュのずれ・捲り上がりが起きていないことを確認する手技 (Soeta N . Preperitoneal suction technique to secure the proper mesh position during laparoscopic herniorrhaphy. SURG LAPARO ENDO PER 26 :e167-e170.2016) やメッシュの背外側を固定する手技 (タッカーで固定できないメッシュの背外側領域にメッシュを1針吸収糸で、air knotにて神経をよけて固定する) を定型化し、これまで報告してきた。今回、メッシュの背外側を腹膜に固定し、捲り上がりを予防する新しい手技を考案したので、報告する。

膨潤TAPPにて施行。腹膜前腔を剥離後、メッシュを展開し、タッカーで固定。メッシュの背外側では、メッシュを腹膜 (剥離した腹膜縁) に腹腔側から吸収糸で1針かけて、ゆるく固定。腹膜を縫合閉鎖し、腹膜前腔内の炭酸ガスを吸引して、腹腔内より腹膜越しにメッシュを透見し、メッシュのずれ、捲り上がりが無いかを確認し、手術を終了する。

この手技はメッシュ背外側を腹膜に固定するため、慢性疼痛につながる神経損傷が起こりえない。また、特殊なデバイス・技術を必要とせず、短時間でかつ安全にできると考える。

当院における鼠径部再発ヘルニアに対する治療定型化に向けて

○仲山 孝、絹田 俊爾、草間 大輔、鈴木 博也、井ノ上鴻太郎、
深井 智司、林 嗣博、羽成 直行、水谷 知央、輿石 直樹
竹田総合病院 内視鏡外科

鼠径部再発ヘルニアに対しては、適切な再発形式評価と根治性から腹腔鏡下にて施行することが主流となっている。

当院では2014年3月から腹腔鏡下ヘルニア根治術 (Transabdominal preperitoneal repair; TAPP) を導入し、2018年11月までに7例TAPPを施行した。

鼠径部再発ヘルニアの治療戦略として、初回術式より腹膜前腔の剥離可能な範囲を予測することと、Myopectineal orificeをクーパー靭帯や初回手術時のメッシュを利用しつつ補強することが重要と考える。

初回術式が組織縫合法やLichtenstein法の場合には腹膜前腔の剥離が可能であると考えられ、通常のTAPPにて補強可能である。

メッシュ・プラグ法 (MP) の場合には内鼠径輪にプラグが留置され、その周囲の癒着は強固である。そのため内鼠径輪より内側にて腹膜切開を加え、内側へ剥離を進める。クーパー靭帯を露出させ、成型したメッシュをタッキングとプラグへの縫合固定を複合的に行い、ヘルニア門を補強する。

Direct Kugel法 (DK) など、腹膜前腔にメッシュが留置されている場合には、腹膜前腔の剥離困難なため、癒着防止フィルムがコーティングされたメッシュの使用も考慮する。この際にもクーパー靭帯を視認し、タッキングと前回留置されたメッシュへの縫合固定を行うことでヘルニア門を補強する。

繰り返しになるが初回術式が腹膜前腔に及んでいない場合には、腹膜前腔にメッシュを留置する。初回術式により腹膜前腔の剥離困難であることが予想される場合には癒着防止フィルムがコーティングされたメッシュの使用も考慮しつつ手術に臨む。

当院において再発鼠径ヘルニアに対してTAPP施行後、全症例で再々発は認めていない。今後も症例数を積み重ね、定型化を図っていきたい。

鼠径部再発ヘルニアに対しては初回術式が多岐に渡ることから手術術式が確立されていない。また初回手術による組織の癒着、瘢痕化、解剖学的変位などで手術操作が困難となることも予想され、難易度の高い手術とされる。

当院では鼠径部再発ヘルニアに対しては①ヘルニア門を腹腔内から観察することで再発形式を正確に評価できる②腹膜の癒着の程度を評価し、癒着の少ない部位から剥離できる③拡大視鏡効果により複雑化した解剖を理解しやすくなるなどの観点から腹腔鏡アプローチを第一選択としている。

詳細な術式に関しては腹腔内所見で決定するが、術前の予測因子として初回術式が挙げられる。初回手術操作が腹膜前腔に及んでいるか否かにより、腹膜前腔の剥離が可能か否か予想出来る。

手技としては腹腔鏡下に初回手術時の人工補強材、ヘルニア門を確認し、腹膜の剥離が可能である場合は腹膜前腔にmeshを留置する。固定性を得るために初回手術時の人工補強材に縫合する手法も行っている。腹膜の癒着が強く、剥離困難な症例や、腹膜閉鎖が困難な症例に対しては癒着防止フィルムがコーティングされたmeshを用いることで対応している。

当院では2014年3月から腹腔鏡下ヘルニア根治術 (Transabdominal preperitoneal repair; 以下TAPP) を導入し、2018年11月までに鼠径部再発ヘルニア11例中7例にTAPPを施行した。初回診断の内訳は外鼠径ヘルニア4例、大腿ヘルニア1例、不明2例であった。そのうち腹膜前腔に操作が加わっている症例は2例であり、1例は腹膜前腔の剥離が困難であったため、癒着防止フィルムがコーティングされたmeshを用いた。腹腔鏡下に手術を開始した症例は全例完遂しており、再々発は認めていない。

当院における治療戦略は有用と考えられ、今後も鼠径部再発ヘルニアに対して腹腔鏡アプローチを積極的に施行し、症例数の蓄積が重要と考える。

腹腔鏡下腹壁ヘルニア修復術での定型化

○西條 文人、徳村 弘実、成島 陽一、高橋 賢一、松村 直樹、野村 良平、
羽根田 祥、武藤 満完、安山 陽信、佐藤 馨
東北労災病院 外科

背景

腹腔鏡下腹壁ヘルニア修復術(LIVHR)は、ヘルニア門の部位、大きさ、体形など各症例で変化に富み定型化が難しい反面、共通した部位やある程度の大きさの範囲により定型化できることもある。

方法

当院でのLIVHRは、2010年2月より2019年3月まで71例施行した。2016年から現在の手技が定型化している。Palmer's pointでfirst portを挿入後、左側腹部に12mm、下腹部に5mmポートを挿入し、さらに必要に応じてポートを追加して行っている。癒着を剥離した後、ヘルニア門のサイズを測定、ヘルニア門閉鎖の後、メッシュ固定を行っている。メッシュの挿入後、メッシュをより正確な位置に固定する為、DRACH techniqueを行っている。まず、5cm overlapできるメッシュを準備し、メッシュの真ん中と0,6時のメッシュ縁に2-0 非吸収性モノフィラメント糸を装着しておく。癒着防止側が内側になるように、糸を装着していない3,9時から真ん中に向かってメッシュをロールしていく。メッシュが開かないように全体を絹糸で縛り、また、3時側のみを2-0 Nylonで縛っておく。この状態でメッシュを腹腔内に挿入し、0時、真ん中、6時の糸を釣り上げた後、絹糸をcutし取り除くと9時方向のメッシュのみ開く。9時方向のメッシュをタッキングにて腹壁に固定した後、必要に応じて糸による腹壁全層固定を行う。さらに2-0 Nylonをcutし、3時方向のメッシュも開き、同様にタッキングと腹壁全層固定を行う。釣り上げに用いた糸も腹壁固定として結紮する。

これらの手技を看護師を含めスタッフと共有化している。

結果

真の定型化には、医師のみでなく、看護師を含め、手術チームにおける共有化が必要である。それにより安全で確実な手術を行うことができると考える。

胆管縫合におけるSTRATAFIXの有効性

～腹腔鏡下総胆管結石採石術（総胆管切開法）への応用～

○深井 智司、絹田 俊爾、草間 大輔、鈴木 博也、井ノ上鴻太郎、
仲山 孝、林 嗣博、羽成 直行、水谷 知央、興石 直樹
竹田総合病院 内視鏡外科

当院では3-0 STRATAFIX導入後、主に腹腔鏡下ヘルニア根治術の腹膜閉鎖や腹腔鏡下幽門側胃切除時の吻合孔閉鎖時などに用いてきた。最近では胆管切開後の縫合閉鎖にもS

TRATAFIXを用いており、有効性を実感しているため、手術動画を踏まえ提示する。

当院において腹腔鏡下総胆管結石採石術(以下LCBDE)のうち、総胆管切開法は2013年2月から2019年1月の間で52例施行している。2018年5月以前は4-0PDSを用いて胆管縫合を施行していた。3-0 STRATAFIXを導入した2018年5月以降の症例は11例である。ポートはカメラポート、12mmポート、5mmポート2本の合計4ポート留置し、胆管縫合の際にも基本的には追加のポートは留置していない。12mmポートと5mmポートより操作し、肝側から十二指腸側に向けて全層を合わせる様に連続縫合を行い、最後2針肝側へ戻し、縫合終了としている。

STRATAFIXの利点として、縫合糸が緩むことなく、連続縫合可能であることが挙げられる。結紮も必要ないため、狭い空間の中でも精度の高い胆管縫合が可能である。

工夫点としては4-0PDSと比較し、3-0STRATAFIXは針が大きくなるため、運針の際には針を短く持ち、取り回しをやすくしている。

当院で施行した11例において胆汁漏、胆管狭窄などの合併症は認めていない。今後も長期合併症の有無を確認するとともに、症例を重ね、再現性と精度をさらに高めていきたい。

腹腔鏡下肝外胆管切除術における胆管空腸吻合術の定型化に向けて

Laparoscopic resection of the extrahepatic bile duct for adult cases of congenital biliary dilatation

○森川 孝則、大塚 英郎、伊関 雅裕、石田 晶玄、高館 達之、林 洋毅、
中川 圭、元井 冬彦、亀井 尚、内藤 剛、海野 倫明
東北大学大学院 消化器外科学

〔背景〕先天性胆管拡張症に対する腹腔鏡下肝外胆管切除術は、若年女性に多いことから整容性・低侵襲性と治療効果とのバランスが良好な手術と考えられる。一方、Ohtsukaらは開腹手術例65例の長期経過を検討し、胆管炎を14例(21.5%)、肝内結石症を12例(18.5%)、胆管癌を3例(4.6%)に認め、術後長期にわたるフォローの必要性を説いており、鏡視下手術においても長期成績を念頭に置いた手技が必須と考えられる。今回、我々の行っている腹腔鏡下先天性胆道拡張症手術を、胆管空腸吻合術の定型化を中心に報告する。〔方法〕当科での適応は戸谷I型のみとし、戸谷IV-A型は開腹術にて行っている。5ポートにて手術を開始し、総肝管を切離後に臍内胆管の剥離を行い、再建は臍部創にてY吻合を行い、後結腸経路にて空腸を挙上し、肝管空腸吻合を行う。吻合部胆管径が1cm超の症例は、肝管空腸吻合は後壁結節・前壁連続縫合にて行っているが、1cm以下の症例に対してはlost stentを挿入し、前後壁とも結節縫合としている。結節縫合の際は、5-0PDSにて9時方向、7時方向を縫合した後、7時、9時の順に結紮、その後結紮糸を助手に把持してもらい、6時、4時、3時と縫合結紮していく。前壁はstentをガイドに後壁をかけないように縫合結紮を繰り返していく。〔結果〕2004年～2019年2月までに行った腹腔鏡下手術15例と開腹術22例とを比較したところ、出血量および術後在院日数が有意に腹腔鏡群にて低値であり、開腹群は胆管径および吻合口数が有意に高値であった。長期成績を全例で解析すると、約10年で約半数がIVRを要していたが、腹腔鏡群、開腹群間に有意差は認めなかった。〔結語〕先天性胆道拡張症成人例に対する腹腔鏡下肝外胆管切除術は、長期合併症を念頭に置いた手術操作が必要であり、当科の手術適応・術式は、妥当であると考えられる。

生体腎移植における鏡視下ドナー腎摘術

○高山 哲郎、芳賀 泉、中村 篤司、阿佐美健吾
JCHO病院 外科

当科では1976年から2018年までに生体腎と献腎を合わせて819例の腎移植を施行してきた。ドナー腎摘は最初から一貫して後腹膜アプローチで行っているが、術式については1976年～腰部斜切開、2002年～ハンドアシスト鏡視下、2005年～完全鏡視下へと変遷している。今回は2005年以降に施行している完全鏡視下のドナー腎摘術226例について、その手技と工夫について報告する。

現在は手技を定型化し、左右腎ともにほぼ同様の手技で行っている。(1)体位は摘出側を上にした半側臥位ジャックナイフ体位。(2)上前腸骨棘やや内側に12mm切開をおき、キドニー型のバルーンで後腹膜スペースを確保(のちに12mmトロカールを挿入しカメラポートとして使用)。(3)季肋下に8cmの切開をおき後腹膜スペースと連続させ尿管を直視下にテーピング。(4)同部にGelportを装着し12mmトロカールを2本挿入。(5)8cmH₂Oの低圧気腹で5mmフレキシブルスコープを使用。(6)体位変換、腎の自重を利用し極力腎を圧排しない。(7)Vessel sealing systemを使用し性腺静脈・腰静脈・副腎静脈はクリップレスで切離。(8)腎動静脈切離は片側3列メス無し自動縫合器を使用。(9)下腹部カメラポートよりドレーンを挿入し創部はすべて真皮埋没縫合。

腎グラフト重量は平均170g、気腹時間は平均81分、腎摘出までの時間は平均107分、出血量は平均76gであった。手術ビデオを供覧する。

ロボット時代に向けて身につけるべき個の力

～普遍的な解剖の理解・左手の使い方・視覚的触覚～

○絹田 俊爾、鈴木 博也、草間 大輔、井ノ上鴻太郎、深井 智司、
仲山 孝、林 嗣博、羽成 直行、水谷 知央、興石 直樹
竹田総合病院 内視鏡外科

腹腔鏡下胃切除術は広く普及し、多くの施設で行われるようになった。2018年4月よりロボット支援下胃切除術が保険適応となり、東北地方でもいくつかの施設で行われるようになってきた。当院では、2018年9月よりロボット手術を行っており、その経験から腹腔鏡手術において重要視すべきポイントが見えてきた。ロボット手術と腹腔鏡手術の相違点は、鉗子の数が3本しか使えないこと、視野がより近接となること、触覚がないことである。腹腔鏡下胃切除術において重要とされてきた、マタドール・膝転がし・軸を合わせるなどといったキーワードはロボット手術においてさほど必要ではなく、個の力が重要となる。個の力とは、普遍的な解剖の理解・応用力・左手の使い方・視覚的触覚である。

普遍的解剖とはどのような症例でも郭清の起点となる部分を指し、幽門下領域郭清においては中結腸静脈を求めること、膈上縁郭清においてはCHA-PHA-GDA前面の無血管野を求めることから始まると考えている。

左手の使い方とは、持つ位置・強さや幅・引く方向・持ち替えのタイミングなどにより、常に適切なキーテンションの掛けられるようにすること。これは、ロボット手術において左手アームと3番目のアーム両方に関わる個の力であるため、腹腔鏡よりも2倍手術に影響する。

視覚的触覚とは、日常生活においては、触れなくても物の肌触りや硬さなどを判断できたり、ゴムの引っ張り具合が判断できる感覚で、経験的に学習し得られるものである。腹腔鏡で鉗子から伝わる組織の硬さや緊張が視覚として学習され、触覚のないロボット手術で生かされるため、必ず身につけるすべき感覚である。

これらを身につけることを意識して腹腔鏡手術を行うことで、ロボット手術にスムーズに入っていけるだけでなく、腹腔鏡手術の手技が格段に上達すると思われる。ビデオを供覧し解説する。

直腸癌に対するロボット支援下手術の導入と定型化へ向けた取り組み

○高野 祥直、小鹿山陽介、阿左見亜矢佳、堀 創史、外館 幸敏、
鈴木 優也、金田 晃尚、藁谷 暢、本多 通孝、鈴木 伸康、佐藤 直、
阿部 幹、寺西 寧
総合南東北病院 外科

当院では2018年7月よりda Vinci Xi surgical systemによるロボット支援下胃切除、8月より直腸切除を導入した。当院には泌尿器科のロボット支援下手術が導入されていなかったため、外科で最初に導入するまでの過程と実際に開始してからの問題点と定型化へむけた取り組みについて報告する。【結果】これまでの20例の患者に対してda Vinci Xi surgical systemによる手術を行った。1例目と2例目はプロクターを招聘し、手術した。4例目まではRSの早期癌を対象に手術、その後進行癌も対象に加えたが、現時点ではISRや側方郭清が必要な症例は本術式の適応としていない。患者背景：男女比は10:10、年齢は46-89歳、中央値70歳であった。病変の主座はRs11例、Ra3例、Rb5例、P1例、術式はHAR 5例 LAR 11例 VLAR 1例、APR 2例、ハルトマン手術1例であった。APRを施行したStageIVの1例以外はR0切除ができた。CD Grade 2以上の合併症は2例に認めたが、排尿障害はなく、吻合した17例で縫合不全は認めなかった。【定型化の工夫】daVinciではカメラが深く入るため、腹腔鏡の視野とは異なりかなり近接した視野で解剖を認識することが必要となる。EZアクセスを使用して、カメラを臍部から少し離すことにより腹腔鏡の視野に近づける工夫をしている。骨盤内では助手による直腸の牽引がとても重要となる、後壁、側壁、前壁で異なる視野展開があり腹腔鏡で手術するとき以上に直腸の手術を理解した助手が必要となる。助手負担軽減と吸引がすぐできるように、ロボットアームとの干渉を注意しながら牽引するために現在はポート位置を変更、増して手術に臨んでいる。

【結語】直腸癌に対するロボット支援手術は安全に導入できたと考えるが、助手の育成と連携、骨盤内にfluidが多い症例での吸引器具の使用法、ポート位置の工夫等を改善し定型化を目指している。

ロボット支援下直腸切除の定型化への道のり

○諸橋 一、坂本 義之、三浦 卓也、原裕 太郎、梅村孝太郎、赤石 隆信、
袴田 健一

弘前大学 消化器外科

2018年4月よりロボット支援下直腸癌手術が保険収載された。ロボット手術の導入に当たり厚生労働省から日本内視鏡外科学会が制定する「内視鏡外科手術を行うにあたってのガイドライン」を遵守するようにとの指導があり、我々も2011年より準備を進め、これまでに内視鏡外科技術認定医の認定や企業が提供するトレーニングプログラムの認定、ハイボリュームセンターでの手術見学などの段階を経てロボット支援下大腸切除を行うための準備に取り組んできた。2016年1月より初期12症例を弘前大学医学部の倫理委員会の承認を得たうえで臨床試験の形で導入した。尚、初期4例はハイボリュームセンター2施設からそれぞれ1名ずつのプロクターを招聘した。2018年4月からは保険診療の条件を満たす為の施設基準と術者基準に則り、合計35例の手術症例を経験した。術式 (LAR/ISR/Hartman/APR) は36/4/0/5例、側方郭清は10例に施行した。平均手術時間は391分 (側方郭清なしが330分、ありが541分)。平均出血量は79gであった。全例でR0手術が行われ、CD分類 grade3以上の合併症は無かった。手順はda Vinci surgical system Siを用い、Dual docking法で行う。患者の左尾側からロールインした後に内側アプローチからIMAの切離、外側アプローチまでを行う。続いて骨盤側から再ロールインを行い、TMEを行う。切離・吻合はロールアウトした後に腹腔鏡下に行う。実際の手術手技ビデオを供覧し、今後さらなる適応拡大が予想されるロボット支援下手術の可能性について報告する。

秋田大学におけるロボット支援膀胱全摘除術の尿路変向法と合併症の検討

○佐藤 博美¹⁾、井上 高光¹⁾、山本 竜平¹⁾、奈良 健平¹⁾、千葉 修治¹⁾、神田 壮平¹⁾、沼倉 一幸¹⁾、齋藤 満¹⁾、成田伸太郎¹⁾、佐藤 滋²⁾、羽瀨 友則¹⁾

- 1) 秋田大学大学院医学系研究科 腎泌尿器科学講座
- 2) 秋田大学附属病院 腎疾患先端医療センター

【目的】 当院では2013年7月より浸潤性膀胱癌に対しロボット支援腹腔鏡下膀胱全摘除術（以下RALC）を導入し、尿路変向法として回腸導管、代用膀胱、尿管皮膚瘻を施行してきた。今回、尿路変向別の治療成績と合併症、特に体腔内の尿管導管吻合法に関して比較検討した。【対象と方法】 当院でRALCを施行した23例の手術成績を後方視的に検討した。年齢中央値は67歳（52 -85歳）、男性21例、女性2例であった。尿路変向法は回腸導管8例、代用膀胱11例、尿管皮膚瘻4例であり、回腸導管6例と代用膀胱4例は完全体腔内で施行した。合併症はClavien-Dindo分類を用いて評価した。【結果】 回腸導管、代用膀胱、尿管皮膚瘻における膀胱全摘を含む手術時間中央値はそれぞれ575±21、658±27、472±19（分）、出血量は320±85、401±95、531±152（ml）であった。Grade3以上の合併症は7例（30.4%）で、うち2例で緊急手術を要した（代用膀胱後の腹壁嵌頓ヘルニア1例、尿管皮膚瘻後の陰嚢嵌頓ヘルニア1例）。回腸導管と代用膀胱において、体腔内で施行された尿管導管吻合はBricker法 9例、Wallace法 5例であった。Bricker法はWallace法と比較して吻合に要する時間が短い傾向にあり（91±16 vs 105±13 分、 $p = 0.17$ ）、Grade2以上の術後水腎症の発生率は高い傾向にあったが（22.2 vs 10%、 $p = 0.622$ ）、有意差は認めなかった。【結論】 当院RALC症例の手術成績を報告した。尿路変向法や尿管導管吻合法の定型化を目指して今後さらに症例を蓄積し、適切な手術手技を確立する必要がある。

切除不能上部消化器癌等による胃十二指腸狭窄に対する腹腔鏡下胃空腸バイパス術の有用性と適応について

○井ノ上鴻太郎、仲山 孝、林嗣 博、絹田 俊爾、羽成 直行、輿石 直樹
竹田総合病院

(背景) 切除不能な胃癌、膵癌、十二指腸癌などによる胃十二指腸狭窄のため経口摂取困難となった症例に対し、しばしば姑息的な胃空腸バイパス術が行われてきた。従来は開腹で行われてきたが、近年は腹腔鏡下に行われることも多くなり症例の蓄積が得られてきた。今回我々は腹腔鏡下と開腹の両術式間の成績の比較と、両術式を合わせた胃空腸バイパス術の適応について検討した。(方法) 当院で2013年から2018年11月までの6年間に胃十二指腸狭窄に対し胃空腸バイパス術を施行した全26例を対象とした。開腹が12例(O群)、腹腔鏡下が14例(L群)であった。まずO群とL群の手術時間、術中出血量、術後絶食期間、術後入院期間、術後生存期間の比較を行った。続いて、当院では同術式の適応を「摂食可能となれば予後3ヶ月以上が期待できること」としているが、術後3ヶ月以内に死亡した症例から適応について再検討した。(結果) O群/L群の手術時間中央値88/123min、術中出血量中央値20/0mL(平均値103/47mL)、術後絶食期間中央値2/2日、術後入院期間中央値17.5/9.5日、術後生存期間中央値98.5/148daysであった。術後3ヶ月以内に死亡した症例は10例で、O群/L群は7/3例であった。死因は閉塞性黄疸・胆管炎が6例(同5/1例)と最多で、その内4例は術前から黄疸が見られていた。他の死因は腫瘍出血、衰弱、大腸イレウス、腹腔内膿瘍が1例ずつであった。また術前に黄疸が見られていたのは計5例で、3か月以上生存したのは1例のみであった。(結語) 当院においては開腹手術よりも腹腔鏡下手術の方が予後良好であった。3ヶ月以内に死亡した症例は胆道系合併症が多く、特に術前から黄疸が見られている症例や術後早期に胆道狭窄等が予想される症例は予後不良と予想され、手術適応外とすべきかもしれない。

心合併症を有する患者における、腹腔鏡下大腸癌手術の安全性の検討

○秋重 尚貴、土屋 堯裕、添田 敏寛、中山 瞬、嶋 健太郎、上野 達也、
後藤 慎二、宮崎 修吉、内藤 広郎
みやぎ県南中核病院

【背景】近年、大腸癌に対する腹腔鏡下手術が広く普及しており、高齢者や心肺合併症を有する患者にも積極的に行われている。腹腔鏡下手術の際に行う気腹は、循環動態に影響を及ぼすことが想定されるが、心疾患を有する患者においてそれが手術成績にどれだけ影響するかは明らかになっていない。入院加療を要する心疾患の既往が、腹腔鏡下大腸癌手術にどれほど影響するかを検討した。【対象と方法】2014年1月から2018年12月までに当院にて大腸癌手術を行った患者のうち、手術以前に当院循環器内科にて心疾患の入院加療を行ったことがある15例を対象とし、後方視的に検討した。検討項目は、患者背景・術前心肺機能・手術成績・癌の進行度分類・術後合併症とした。【結果】腹腔鏡下手術が8例、開腹手術が7例であった。平均年齢は76.6歳、男女比は4:1であった。心疾患の既往歴として、虚血性心疾患を10例、不整脈を6例、弁膜症を10例、心不全を8例が有していた。癌の進行度分類は、0:I:II:III:IVが1:4:6:4:0であった。腹腔鏡群と開腹群との比較では、手術時間が255分:227分、出血量が54g:382g、術中補液量が1681ml:2357ml右側結腸癌の比率が25%:29%、Clavien-Dindo分類Ⅲ以上の術後合併症が1例:2例であった。両群とも、術後に人工呼吸器管理や昇圧剤の持続投与を要した症例、術後30日以内の死亡症例は認めなかった。【結論】心疾患を有する患者に対する腹腔鏡下手術の安全性は開腹手術と同等であると考えられる。

診療看護師 (NP) によるScopist業務の実績と安全性の評価

○岡崎由佳利¹⁾、成島 陽一²⁾、高橋 賢一³⁾、赤田 昌紀³⁾、西條 文人²⁾、
松村 直樹²⁾、武藤 満完²⁾、野村 良平²⁾、羽根田 祥³⁾、安山 陽信²⁾、
佐藤 馨²⁾、徳村 弘実²⁾
東北労災病院 看護部¹⁾ 東北労災病院 外科²⁾ 東北労災病院 大腸肛門外科³⁾

【はじめに】米国ではNPやPAが医師などとチーム医療を行ってきた。2015年10月1日に施行された「特定行為に係る看護師の研修制度」には診療看護師 (NP) の業務として外科手術への参加は明記されていない。当院では2015年度より消化器外科業務にNPが参加し、入院から退院までの業務を医師の直接指示のもとに行っている。手術においてもScopistとしての役割が確立されてきた。今回、その実績と、NP Scopistが参加する、腹腔鏡下幽門側胃切除 (LDG) の安全性を検討したので報告する。

【対象と方法】2015年4月から2017年12月まで胃癌に対して施行したLDG98例を対象とした。NP ScopistをNP群、医師ScopistをDr群で比較した。手術時間、出血量、術後在院日数、術後合併症の術後短期成績を評価項目とした。なお、術後合併症については、JCOG術後合併症基準 (Clavien-Dindo分類) で評価し、GradeⅢ以上を検討した。

【結果】NP群63例、Dr群35例。背景因子、再建方法に有意差はなかった。リンパ節郭清度はNP群D1+;22例,D2;41例、Dr群D1+;22例,D2;13例で、NP群においてD2郭清の症例が有意に多かった ($p=0.0077$)。手術時間はNP群320(180~415)分、Dr群288(155~460)分で、NP群で手術時間が有意に長かった($p=0.0104$)。術後短期成績に有意差を認めなかった。NP群30例、Dr群46例で、年齢、性別、BMI、米国麻酔学会術前状態分類に有意差はなかった。リンパ節郭清度はNP群D1;2例,D1+;9例,D2;19例、Dr群D1;2例,D1+;20例,D2;24例で有意差はなかった。pStageは、NP群(I;18例,II;8例,III;2例,IV;2例)、Dr群(I;29例,II;11例,III;3例,IV;0例)で、NP群においてpStageⅡ以上の症例が有意に多かった($p=0.002$)。また併施手術は、NP群4例、Dr群8例において施行されていた。手術時間はNP群300.5(180~402)min、Dr群253(159~415)minでNP群において有意に手術時間が延長した。術中出血量、術後在院日数、術後合併症(NP群0例、Dr群1例(リンパ漏))に有意差はなかった。

【考察】NP群において手術時間の延長を認めたが、D2郭清の比率が多かったことに起因していると考えられる。術後合併症は両群間で有意差はなく、安全性は同等と推測される。

【結語】NPによるScopistは、安全に施行しうることが示唆される。

腹腔鏡下虫垂切除術後にGoblet cell carcinoidと診断され腹腔鏡下回盲部切除術を追加した一例

○草間 大輔、絹田 俊爾、鈴木 博也、井ノ上鴻太郎、深井 智司、
仲山 孝、林 嗣博、羽成 直行、水谷 知央、輿石 直樹
竹田総合病院 内視鏡外科

【症例】66歳、女性。

【現病歴】3日前より下腹部痛出現し、当院受診した。

【来院時身体所見】体温37.2℃、血圧147/85mmHg、脈拍95bpm、Sat 98%、腹部平坦軟、McBurney点に圧痛(+)、反跳痛(+)、筋性防御(-)

【既往歴】脂質異常症、手術歴なし

【血液検査】白血球 13900/ μ l、CRP 5.41mg/dl

【腹部造影CT検査】虫垂は14mmに腫大し、周囲の脂肪織濃度上昇と膿瘍形成が疑われた。回結腸動脈沿いに8mm大のリンパ節を認めた。以上より

【術前診断】膿瘍形成を伴う急性虫垂炎、炎症による反応性リンパ節腫大。

【術中所見①】腹腔内には膿性腹水を認めた。虫垂は骨盤内に落ち込み、周囲と炎症性の癒着をしており鈍的に剥離、虫垂間膜を処理した。虫垂根部を同定し、自動縫合器で切離した。

【病理所見①】胚細胞類似の腫瘍細胞が小集簇性に増殖している所見を認め、goblet cell carcinoidと診断した。リンパ管浸潤を認め、第10病日に追加切除を行った。

【術中所見②】腹腔内に明らかな播種結節などは認めなかった。回腸末端から15cmまでの部位が前回の骨盤内の炎症部に癒着していた。D3郭清を伴う回盲部切除術を施行した。

【病理所見②】虫垂断端に腫瘍の残存は認めず、#201リンパ節に1個転移を認めた。

【最終診断】Goblet cell carcinoid、pT3、INFb、Lyl1a、V0、N1a、M0 Stage IIIb

【術後経過】

追加切除の術後3病日より食事開始し、術後6病日に経過良好で退院となった。現在外来でXELOXによる術後補助化学療法を行っており、再発なく経過中。

【まとめ】今回われわれは、腹腔鏡下虫垂切除術後にGoblet cell carcinoidと診断され腹腔鏡下回盲部切除術を追加した貴重な一例を経験したので、若干の文献的考察を加えて報告する。

腹腔鏡下に診断・治療し得た膀胱自然破裂による急性汎発性腹膜炎の1例

○添田 敏寛¹⁾、土屋 堯裕¹⁾、秋重 尚貴¹⁾、中山 瞬¹⁾、嶋健 太郎¹⁾、
上野 達也¹⁾、後藤 慎二¹⁾、宮崎 修吉¹⁾、石井 達矢²⁾、内藤 広郎¹⁾
みやぎ県南中核病院 外科¹⁾
みやぎ県南中核病院 泌尿器科²⁾

【症例】65歳女性【既往歴】42歳：子宮頸癌にて広汎子宮全摘、高脂血症、変形性膝関節症【内服歴】ロスバスタチン、NSAIDs（詳細不明）【現病歴】2019年2月某日突然の心窩部痛を自覚し、その後腹部全体に疼痛が拡がり改善ないため救急要請、前医搬送となった。同院にて施行された腹部単純CT検査にて上部消化管穿孔が疑われ当院転院搬送となった。【経過】現症・検査所見：腹部全体に強い圧痛と反跳痛を認めた。腹部造影CT検査では明らかなfree airは認めなかったが肝周囲や骨盤底に腹水を認め、十二指腸の浮腫様所見および散在性の結腸壁肥厚を認めた。血液検査では前医検査と比べて白血球数が急激に減少しており、十二指腸または下部消化管穿孔による急性汎発性腹膜炎を疑い緊急手術の方針となった。手術所見：腹腔鏡下に観察し、右横隔膜下・骨盤底に混濁した腹水を認めた。胃、十二指腸、虫垂、盲腸～S状結腸に明らかな穿孔を認めなかった。骨盤底の観察中に膀胱に3mm大の穿孔を認め、周囲の炎症所見から同部が責任病巣と判断した。孔周囲の膀胱は蒼白で菲薄化しており、可及的に孔を縫合閉鎖し、さらに内側臍ヒダを寄せて2重に縫合閉鎖し腹腔内を洗浄、ドレーンを留置して手術を終了した。術後に子宮頸癌治療の際に放射線照射が為されていたことが判明し、広汎子宮全摘によって生じた神経因性膀胱と放射線照射による膀胱壁の硬化が膀胱破裂を惹起したものと考えられた。

【考察】膀胱自然破裂は比較的稀な病態であるが、婦人科癌手術後放射線治療を行った患者における報告例が散見される。膀胱自然破裂の多くは腹腔内に破裂するため腹膜刺激症状が強く、消化管穿孔や絞扼性腸閉塞を疑われ開腹して初めて診断される例や、診断に至らない場合もある。今回我々は、腹腔鏡下に診断・治療し得た膀胱自然破裂による急性汎発性腹膜炎の1例を経験したので、若干の文献的考察を加えて報告する。

内視鏡下手術における臨床工学技士の取り組みと経験

○矢作 尊章¹⁾、鈴木 大喜¹⁾、遠藤 亮介¹⁾、小林 芳則¹⁾、工藤 美雪¹⁾、
藤本 博人²⁾、川口 清²⁾、磯部 秀樹²⁾、太田 圭治²⁾
済生会山形済生病院 ME 機器管理室 臨床工学技士¹⁾ 外科・乳腺外科²⁾

【はじめに】

内視鏡下手術は機械に依存する点が多く、臨床工学技士が介入する施設が増えている。当院では術前のセットアップや機材の保守点検を行っており、多くの経験を得ている。今回は、セットアップで工夫している点や機材の取扱いにおける注意点、故障経験などを紹介する。

【内容】

術前セットアップにおける機材のレイアウトは重要で、術者－手術部位－モニタは直線上に配置することが理想とされ、モニタの高さは術者の目線より低く設置してやや斜め上向きに固定すると術者の姿勢が楽になる。ハード面では、取扱いを誤ると患者に健康被害が発生する恐れがあり、注意が必要である。例を挙げると、気腹装置は血液の逆流による故障・感染が発生する可能性があること、光源装置は熱による熱傷や火災などの事故に気をつけなければならない。スコープは厳重な精度管理が求められるため、定期点検を実施して状態を把握することが大切である。当院で定期点検を始める以前の故障事例を一部紹介すると、硬性鏡では内部リレーレンズの透過度低下による照度不足が指摘されたケースや、ビデオスコープでは樹脂部分の劣化による気密漏れによって水が浸入し、内部の電子回路がショートし使用不能となった例があった。こうした故障は高額修理となるケースもあり、早期に発見して対処することによりコスト削減につながる場合もある。

【考察】

繊細な手技と時間を要する内視鏡下手術では、術者に様々な要因のストレスが生じている。このため、術前の準備に万全を期すことで負担を軽減できると考える。

【結語】

円滑な手術の進行には、環境の整備と品質管理された機材の準備が不可欠である。当院では今後も継続して機材の準備点検を行い、安全管理と術者のサポートに努める。

TULAAを念頭においた虫垂切除術の経験

○橋本 壮平

岩手県立磐井病院 外科

【はじめに】現在、虫垂炎に対する手術は3ポートによるMultiport Laparoscopic Appendectomy (MLA) が標準的と考えられる。最近では整容性や手術コストを考慮した単孔式経臍腹腔鏡補助下虫垂切除術(Trans-umbilical Laparoscopic-assisted Appendectomy: TULAA)の有用性が報告されている。TULAAでは臍部創で虫垂の体腔外切離を行う。当科では近年、TULAAを念頭においた虫垂切除術の割合が増加している。そこでその成績について検討した。【方法】2012年1月から2018年12月までに虫垂炎12mmポートを挿入して手術を開始した群をM群、TULAAを念頭に臍に創縁保護器具を挿入して手術を開始した群をT群とし、比較検討した。またTULAA成功症例についても検討した。【結果】M群86例、T群133例であった。患者背景が異なる比較ではあるが、手術時間、開腹移行率、術後在院日数、術後合併症については同程度であった。創数(3.1:1.7)、止血器具(LCSあるいは血管クリップ)の使用頻度(98%:37%)、虫垂切離器具(エンドループあるいは自動縫合器)の使用頻度(97%:20%)はT群で少なかった。次にTULAA成功症例について検討した。当院では穿孔性虫垂炎の場合、右下腹部からドレーンを留置しているためTULAAとはならない。そこで非穿孔性虫垂炎108例を対象とした。ポートを追加した場合や体腔内切離を行った場合をconversionとした。TULAA成功症例55例、conversion53例で、TULAA成功率は51%であった。TULAA成功症例において年齢(21歳:40歳)、BMI(19:21)は有意に低く、虫垂炎保存加療歴(18%:42%)は有意に少なかった。【まとめ】TULAAを念頭においた虫垂切除術は安全に施行可能と考えられた。また整容面で優れる可能性、手術材料費を削減できる可能性が考えられた。若年、低BMI、初発の非穿孔性虫垂炎の患者の場合、TULAA成功率が高く、有力な選択肢になると考えられた。

腹腔鏡下に修復した特発性上腰ヘルニアの1例

○廣澤 貴志、金子 直征、深町 伸、大村 範幸、小林 照忠、大越 崇彦、
舟山 裕士
仙台赤十字病院 外科

背景：腰ヘルニアは、腰背部における解剖学的抵抗脆弱部位である上腰または下腰三角から発生する稀なヘルニアである。

症例：75歳女性。人工膝関節置換術のため近医に入院中であったが、左側腹部の痛みを訴え当科に紹介となった。左背部に直径約5cmの弾性軟な膨隆を認め、造影CT検査にて、左上腰三角の腹壁欠損部より下行結腸が脱出し、それより口側の結腸が拡張し、便が貯留していた。外傷の既往はなく、特発性上腰ヘルニアと診断した。ヘルニア内容は用手的に還納可能であったが、根治手術の希望があり、腹腔鏡下に修復術を施行した。全身麻酔下に右半側臥位とし、ポートは臍部より12mm、心窩部と右側腹部、下腹部よりそれぞれ5mmポートを挿入した。左傍結腸溝の腹膜を切開し、下行結腸を授動したところ、ヘルニア門に嵌入する偽ヘルニア嚢を認めた。観察時は下行結腸の脱出を認めず、結腸壁の色調も良好であった。約2×1cmのヘルニア門の周囲を十分に露出した後、Parietex Composite (PCO) Meshでヘルニア門を覆い、腹壁に吸収性タッカーおよび非吸収性糸による縫合にて固定した。ヘルニア再発や神経性疼痛などは認めず、7病日に退院となった。

結語：腰ヘルニアに対する腹腔鏡手術の報告は少ないが、ヘルニア門を確実に同定して修復できる点で有用であると考えられる。

胸腔鏡下手術により根治切除が可能であった横隔膜上憩室の一例

○八嶋 嘉之、谷山 裕亮、櫻井 直、日景 允、佐藤 千晃、岡本 宏史、
高屋 快、内藤 剛、海野 倫明、亀井 尚
東北大学大学院 消化器外科学分野

【緒言】横隔膜上憩室は下部食道に発生する憩室で比較的まれな疾患である。一般的に無症状のことも多いが、つかえ感、嚥下障害、胸痛、胸焼け、咳嗽などの症状を伴うことがある。有症状の場合、手術が検討され、近年では鏡視下手術の報告も散見される。しかし、本疾患は食道運動機能障害を伴うこともあり、術前に病態の正確な評価が重要である。今回、我々は内圧検査を行い、食道運動機能障害を除外した上で胸腔鏡下憩室切除術を施行したので報告する。

【症例】64歳、女性。2018年7月頃から胃もたれ、つかえ感を自覚した。近医にて上部内視鏡を施行したところ食道憩室を指摘され当科紹介となった。精査の結果、食道胃接合部から3 cm直上、3時方向に長径35 mmの憩室を確認した。食道内圧検査では異常所見は認めなかった。有症状かつ本人の手術希望もあり胸腔鏡下による食道憩室切除の方針となった。方法は腹臥位、右側胸部より4ポートでアプローチし、右胸腔に突出する憩室を自動縫合器を用いて基部より切除、更に縫合を追加しステープルラインを埋没した。術後経過は良好で術後7日に退院となった。

【考察】横隔膜上食道憩室は無症状の場合も多いが本症例ではつかえ感や心窩部痛を自覚しており、手術が妥当と判断した。胸腔鏡下手術の場合、腹腔鏡下手術に比べ、憩室の口側への進展具合に関わらず切除可能であり、また食道裂孔の拡大による逆流症状の悪化のリスクもない。しかし、本疾患はアカラシアを含めた食道運動機能障害合併例もあり、その場合は憩室切除に加え筋層切開術や噴門形成を行うことが推奨されている。そのため本症例では術前に食道内圧検査を施行し、食道運動機能障害を除外した上で胸腔鏡下での手術を選択した。【結語】横隔膜上食道憩室に対し、術前に食道機能評価を行い胸腔鏡下に憩室切除をし得た1例を経験した。本手法は簡便でかつ安全で、適応となる症例では有用な術式と考えられる。

定型化することで安全に行う腹腔鏡下鼠径ヘルニア修復術

○佐藤 馨、安山 陽信、羽根田 祥、武藤 満完、野村 良平、松村 直樹、
西條 文人、赤田 昌紀、高橋 賢一、成島 陽一、徳村 弘実
東北労災病院 外科

当科では成人鼠径ヘルニアに対する術式として、全身麻酔の可否、合併症の有無を考慮した上で、約8割の鼠径ヘルニア症例に腹腔鏡下鼠径ヘルニア修復術(膨潤TAPP)で行っている。自身の経験した膨潤TAPP症例数は、当科で消化器外科レジデントとなった2015年4月から2019年2月までの期間で助手26例、執刀50例であった。自身の執刀症例での合併症は膨潤TAPP症例で術後3ヶ月目に発症したメッシュ感染を1例に認めたが保存的治療で改善を得られた。再発は鼠径部切開法を行った症例で1例経験したが膨潤TAPPでの再発例は認めていない。当科では膨潤TAPPの方法として腹膜前腔への膨潤麻酔とCO2ガスの局注、そして腹膜高位切開を定型化して行うことで、経験症例数が決して多くはない若手外科医でも安全な腹腔鏡下鼠径ヘルニア修復術が可能と考えている。自身の経験した膨潤TAPP症例をまとめ、考察したので報告する。

鼠径ヘルニアに対する膨潤TAPP法の導入

○川口 清、藤本 博人、磯部 秀樹、浦山 雅弘、布施 明、太田 圭治
山形済生病院 外科

(はじめに) 当院では鼠径ヘルニアに対する手術において、2018年以前は腰椎麻酔下での前方アプローチを施行してきた。しかし、鼠径部ヘルニアの国際ガイドラインと本邦のガイドラインで、一部の鼠径ヘルニアは熟練者が施行すれば腹腔鏡手術も推奨されている。当院では内視鏡外科技術認定医2人が在籍しており、ガイドラインに沿った治療も患者のニーズに合わせて提供できるようにすべきと考え、腹腔鏡下鼠径ヘルニア修復術を導入することにした。導入にあたっての手術見学と初期症例の手術の立ち会い・ご指導に際しては、東北労災病院の先生方に大変お世話になった。2018年3月により、ご教授いただいた膨潤TAPPを導入した。当初はピンポン球大の初発のヘルニアに限り、インフォームドコンセントを得て希望された症例から開始。現在は鶏卵大まで適応を拡大している。(結果) 約1年間で23症例、26病変を施行した。同期間の鼠径ヘルニア手術の30%に当たる。平均年齢は64歳(46~83)。男:女=17:6。両側は3例。ヘルニアの分類ではI-1:I-2:I-3:II-1:II-2:II-3:IV=1:12:2:6:3:1:1。使用メッシュは全例3DMax®でM:L=21:5。手術時間は片側例で平均49分(30~112分)、両側例で81分(63~117分)であった。2人が執刀しているが、両者とも手術時間に learning curve を認めた。術者Fで片側例の平均時間41分(13例施行)、術者Kは64分(7例施行)と差があった。術中・術後合併症は特に認めておらず、今のところ再発はない。術後の平均在院日数は3日であった。(おわりに) 膨潤TAPPの導入はスムーズに行われており、術後経過もよい感触を得ている。今後は適応を拡大したいと考えている。

当院における定形化に向けた腹腔鏡下鼠径ヘルニア修復術(TAPP法)の導入および短期治療成績

○松井田 元、郡司 崇志、遠藤 豪一、今野 修
福島赤十字病院 外科

はじめに：TAPP法は鏡視下手術の普及とともに多くの施設で導入されているが、再発率の高さも報告されており、手術手技の定型化が重要である。目的：当院では鼠径ヘルニアに対しMesh Plug法を施行してきたが、2017年よりTAPP法を導入した。当院には日本内視鏡外科学会技術認定医(以下、認定医)がおらず、導入に際し認定医を招聘し、月1回認定医を交えてビデオ検討会を行い、手術手技の定型化に取り組んできた。当院における手術手技とTAPP法の導入および治療成績を報告する。

対象と方法：2017年8月から2019年2月までにTAPP法を施行した24例29病変を対象とし、外科医A(卒後26年目)とB(卒後8年目)の2人で手術を執刀した。患者背景、手術成績、術後合併症等につき検討した。手術手技：臍部12mmと左右側腹部5mmの3ポートを留置。腹膜は右→左にヘルニア門腹側を鉗またはLCSで切開。性腺血管および精管(子宮円靭帯)を確認後、ヘルニア嚢を環状切開。剥離範囲は、内側は白線を越えて、腹側は門上縁から3cm腹側まで、外側は上前腸骨棘まで、背側は精管と臍動脈索の交叉部まで剥離。Bard® 3D Max Mesh(基本はL size)を屈曲することなく腹膜前腔に留置。腹膜閉鎖は3-0ブレイド吸収糸で連続縫合を行い、腹膜閉鎖後に腹膜前腔の脱気を行う。結果：年齢中央値は69.5歳、男性/女性は20/4例、部位(右/左/両側)は13/6/5例、ヘルニア分類(I/II/III/IV/V)は18/6/1/4/0例、嵌頓例2例、再発例1例であった。手術時間は片側で中央値149分[96-238]、両側241分[187-265]、出血量は平均3.2ml、滑脱型の症例で手術時間を要していた。外科医別にみて片側例の手術時間は症例の蓄積とともに短縮傾向がみられた。術後在院日数は平均2.1日、術後合併症は水腫1例、血腫1例、浅部SSI 1例を認めたが、再発例は認めなかった。結語：当院でのTAPP法はまだ定型化しているとは言い難いが、安全に導入できており、今後もTAPPの定形化を図っていく。

前立腺癌術後および直接鼠径ヘルニアに対してダイレクトクーゲルパッチ修復後の再発例にTAPPを施行した一例

○野村 良平、徳村 弘実、成島 陽一、高橋 賢一、赤田 昌紀、西條 文人、
松村 直己、武藤 満完、羽根田 祥、安山 陽信、佐藤 馨
労働者健康安全機構 東北労災病院 消化器外科

症例 69歳男性

2017年 2月 前立腺全摘術

2017年11月 左鼠径部ヘルニア手術

2018年 4月 鼠径部ヘルニア再発

2018年 9月 当科紹介 鶏卵大膨隆

前医の手術記録

鼠径管内・腹膜前腔の癒着が高度

JHS II - 3 ・ヘルニア門は4cm

Direct Kugel Patchを8×6cmにトリミングし縫合固定した

手術時間：1時間45分

当科の手術

2018年11月 TAPP施行

JHS rec II - 3 ・ヘルニア門は4cm

3D MAX Light (L)

手術時間：1時間56分

困難症例に対する膨潤TAPPの手技を供覧する。

絞扼性イレウスに対する腹腔鏡下手術の定型化と有用性に関する検討

○大山 健一、石橋 正久、有末 篤弘、高橋 正統、青木 毅一、杉村 好彦
盛岡赤十字病院 外科・消化器外科

【目的】 当院は2013年より絞扼性イレウスに対して基本的に腹腔鏡でのアプローチを第一選択とし、ほぼ定型化した手技で行っており、その有用性について検討した。

【手術方法】 視野確保のため可能な限り手術台を傾斜させるので術中体位は載石位としている。first portはCTで同定した責任病変の部位に応じて、正中もしくは左右腹直筋外縁からopen methodで12mm portを挿入し、triangulationを極力保つよう右手は5mm portを、左手は2.4mm Endo-reliefを第一選択として基本的に2 port+1 punctureで行っている。術中は腸管を損傷しないよう極力拡張腸管を把持せず腸間膜を把持するようにし、絞扼解除後は少し時間をおいて漿膜面の色調が改善しない場合は腸管を切除する。この場合の小開腹創はfirst port挿入部位を第一選択とし、linear staplerを用いてfunctional end-to-endで吻合後、腹腔内汚染があった場合のみ5mmポートからチャンネルドレーンを留置している。

【対象】 2013年4月から2018年12月まで期間にCT検査で絞扼性イレウスと診断され緊急腹腔鏡下手術を施行した30例を対象とし、2009年以降の開腹症例17例と比較検討した。

【成績】 腹腔鏡下で完遂した症例は30例中28例であった。気腹後に腹腔鏡下手術での完遂が困難と考えられた2例は速やかに開腹移行した。腹腔鏡下完遂例28例をL群、開腹症例17例をO群としL群：O群で比較すると、腸管切除率は70.0%(21/30)；76.4%(13/17)、平均手術時間は72.6分；105.2分、平均出血量は16.2ml；173.8ml、平均在院日数は11.7日；20.8日であった。術中腸管損傷例は3.5%(1/28)；11.7%(2/17)であった。O群に重症例が多かったこともあるが、L群の方が有意($p<0.01$)に手術時間が短く、出血量が少なく、在院日数が短いという結果であった。また術後合併症は、呼吸不全が3.5%(1/28)；35.3%(6/17)、腹腔内膿瘍が0%(0/28)；11.7%(2/17)、麻痺性イレウスが7.1%(2/28)；35.3%(6/17)、SSIが7.1%(1/28)；23.5%(4/17)、とL群の方が有意($p<0.01$)に合併症発生率が低かった。

【考察】 適切な症例選択が必要ではあるが、絞扼性イレウスに対する定型化した腹腔鏡下手術は安全に施行可能で、開腹手術と比較し有用と考えられた。

盲腸癌・上行結腸癌に対する腹腔鏡下回盲部切除における当院のReduced Port Surgeryの取り組みと手術成績

○石橋 正久、畑中 智貴、川岸 涼子、武田 大樹、大淵 徹、米澤 仁志、
船渡 治、小林 慎、高金 明典
函館五稜郭病院 外科

【背景】腹腔鏡下回盲部切除術は一般的に4~5ポートを用いて行われる場合が多いが、当院では症例に応じて、術者のみで視野展開および手術操作を行う3ポートのReduced Port Surgery (以下RPS) を行っている。RPSと従来法の手術成績等を比較し、RPSが腹腔鏡下回盲部切除術の標準的な術式となり得るかどうかを検討した。【対象と方法】2018年4月から2019年2月までに盲腸癌・上行結腸癌に対して腹腔鏡下回盲部切除術を施行した32例を3ポートのRPSを施行した群 (R群) と、それ以外 (N群) の2群に分けて、患者背景、手術成績、病理学的因子などを統計学的に比較検討した。【結果】R群9名 (男性5、女性4、平均年齢79歳±4)、N群23名 (男性7、女性16、平均年齢78歳±10)。2群間で年齢、性別、BMI、既往歴の有無などの患者背景に有意差を認めず。手術時間はR群117分±28、N群147分±35で、R群で有意に短かった ($p = 0.039$)。リンパ節郭清範囲、出血量、ドレーン留置の有無、術後退院日数、Clavien-Dindo分類Grade2以上の合併症発生率は有意差を認めなかった。また病理学的因子では腫瘍最大径 (R群42mm±21、N群46mm±21)、郭清リンパ節個数 (R群19個±4、N群20個±13)、壁深達度、pStageで2群間に有意差を認めなかった。【考察】2群間の患者背景・術後退院日数・病理学的因子に差がなかったことから、3ポートのRPSはどのような症例であっても安全に遂行することが可能で、また悪性腫瘍に対する手術としてのQualityも十分であると考えられる。R群でN群より手術時間が有意に短かった理由として、R群は習熟した術者が行う場合が多いこと、また視野展開を術者自身で行うため、助手による視野展開に要する時間が短縮されることなどが挙げられる。以上より3ポートのRPSは腹腔鏡下回盲部切除術の標準的な術式となり得る。ただし、術者には独力で十分な視野展開ができ、かつトラブルシューティングが可能な程度の技術・経験が必要である。

当科における腹腔鏡下大腸全摘術の定型化手技

○木村 聡元、大塚 幸喜、松尾 鉄平、藤井 仁志、高清水清治、高原 武志、
秋山 有史、岩谷 岳、新田 浩幸、佐々木 章
岩手医科大学 医学部 外科学講座

【緒言】近年、腹腔鏡下大腸手術の普及に伴い、家族性大腸腺腫症や潰瘍性大腸炎における腹腔鏡下大腸全摘術(LTC)も行われるようになってきたが、整容性や機能性を考慮するとLTCにこそ腹腔鏡は有用な術式であると考えている。しかし、LTCは技術的難易度が高く、長時間の手術となることが難点となるが、現在、当教室では定型化することで克服している。今回、その手技並びに工夫についてビデオを供覧し、報告する。【方法】体位は右手挙上の碎石位、ポートはスクエア型に5ポートにて施行。まず後腹膜剥離先行内側アプローチにて回盲部より授動。十二指腸3rd portionを確認し下行脚を頭側に授動した後、内側より回結腸動静脈、右結腸動静脈を処理。その後頭高位とし横行結腸を尾側に牽引し、横行結腸右側より外側の切離線へと連続させて肝結腸曲を完全に授動。右側横行結腸を頭側から尾側に完全に引き下げ、血管を含む大網と横行結腸間膜を右側より脾結腸曲までシーリングデバイスにて切離。横行結腸中央あたりで、体位を右半側臥位とし、網嚢腔を解放し大網と横行結腸間膜を別々に脾下極まで切離。次に患者体位を頭低位とし、内側アプローチでS状・下行結腸間膜を授動し、下腸間膜動脈・静脈を処理。内側から十分に間膜を剥離し、左結腸間膜を右側からの間膜の切離線と連続させる。頭高位とし、SD junctionから脾結腸曲まで外側腹膜を切離し、右側からの切離線と連続させ、全結腸の授動が終了。直腸授動は出血の軽減、神経温存の目的で、基本的にTMEで行っている。【結語】本術式は、特に横行結腸から脾結腸曲の授動に時間がかかることが多いが、間膜処理にシーリングデバイスを使用し、脾結腸曲を左右(横行結腸側と下行結腸側)から挟みうちをすることで、良好な視野のもと効率的な授動が行えると考えている。

潰瘍性大腸炎に対する用手補助下腹腔鏡下 (HALS)大腸亜全摘術

○羽根田 祥¹⁾、高橋 賢一¹⁾、赤田 昌紀²⁾、西條 文人²⁾、松村 直樹²⁾、
野村 良平²⁾、武藤 満完²⁾、佐藤 馨²⁾、成島 陽一²⁾、徳村 弘実²⁾
東北労災病院 大腸肛門外科¹⁾ 外科²⁾

【はじめに】潰瘍性大腸炎(UC)では手術治療が必要となる場合がある。UCの標準術式は大腸全摘、回腸肛門(管)吻合術であるが、当科では全身状態、重症度に応じて2期あるいは3期分割で手術を行っている。2期分割手術では1期目で大腸全摘術を、3期分割手術では1期目は直腸を残した大腸亜全摘術を行う。大腸(亜)全摘を施行するにあたり、当科では整容性が高く、術後回復が早い腹腔鏡を用いての手術を行っているが、UCでは大腸の炎症が強く、腸管壁が脆弱であることも少なくないため、片手を腹腔内に挿入することにより腸管をより愛護的に牽引しながら操作する用手補助下腹腔鏡下(Hand-assisted laparoscopic surgery: HALS)を採用している。この発表では大腸亜全摘術施行時におけるHALSの手術手技の定型化に向けて当科での手術手技を紹介するとともに、当科での手術成績を示すことを目的とした。

【手術手技】下腹部正中に8cmの小開腹創をおき、下行結腸と後腹膜との生理的癒着を、次いで盲腸～上行結腸と後腹膜との生理的癒着を剥離する。臍上に12mmのポートを、左下腹部に5mmのポートを挿入し、小開腹創には創部保護リトラクターを装着する。12mmポートからは腹腔鏡を、5mmポートからはベッセルシーリングシステムを、リトラクターからは左手を挿入する。左手で結腸を牽引しつつ下行結腸の受動を続ける。網嚢を解放し、胃結腸間膜を切離しつつ左右より挟み撃ちするようにして脾彎曲部の受動を行う。次いで、胃結腸間膜の切離を右側に続け、肝彎曲～上行結腸の受動を行う。小開腹創より全結腸を腹腔外に出し、あとは腹腔外操作で大腸亜全摘する。

【結果】2007年～2018年にUC67例に大腸亜全摘を施行し、うち59例はHALSで行った。手術適応は重症51例、難治5例であった。56例(95.0%)はHALSで完遂し、開腹移行した症例は3例(5.0%)であった。

【まとめ】開腹移行となった症例は3例のみであり、UCに対する手術として整容性が高く、愛護的なHALS大腸亜全摘術は有用であると思われた。

直腸癌治療におけるアプローチ方法の工夫 —TaTME定型化への試み—

○大塩 博、湯目 玄、大島有希子、手島 伸、児玉 英謙、遠藤 文庫、
深瀬 正彦、斎藤 雄佑、川名 友美、島村 弘宗、手島 伸
独立行政法人国立病院機構仙台医療センター 外科

【背景と目的】近年直腸癌手術ではさまざまなメリットにより腹腔鏡手術が導入されている。海外のRCTにおいてCOLOR II、COREAN trialでは腹腔鏡手術の開腹手術に対するfeasibilityが証明された。それに対しALaCaRT、Z6051trialではTME完遂率、CRM<1mmを主要評価項目とした腹腔鏡手術の開腹手術に対する非劣性は証明されなかった。さらには術後性・排尿機能障害など手術手技自体に起因すると思われるものも多い。Z6051trialの2年無再発生存率に影響を与える因子としてCRM<1mmが独立した因子であることが報告され術中CRM確保の重要性が再認識されている。Retrospectiveの検討ではロボット手術とTaTMEのCRM<1mmは同等であるとの報告もある。我々は2015年10月から直腸癌においてロボット手術、2016年3月からTaTMEを導入している。今回、当院における直腸癌治療においてCRM確保に向けた腹腔鏡手術、ロボット手術、TaTMEなどのアプローチ方法の工夫を動画にて紹介する。【対象】2015年4月から2018年11月までに根治手術を施行した直腸癌151例を対象とした。ロボット手術25例(RALS群)、腹腔鏡手術91例(LS群)、TaTME11例に行った。それぞれのアプローチ法での外科解剖の視認性、鉗子の操作性の検討を行った。【経腹的アプローチ (腹腔鏡/ロボット)】直腸に巨大腫瘍がある場合の腫瘍によるスペースの制限により鉗子操作、カメラ操作が制限されhiatal ligament や直腸尿道筋の視認が困難なケースはしばしば経験される。

【TaTMEによる経肛門的アプローチ】TaTMEにより肛門管内で直腸内輪筋、外縦筋を切離し肛門管上縁、後方にてHiatal ligamentを確認する。その後方にEndpelvic fasciaを確認しbelow the fasciaの剥離層を選択することによりCRM確保を期待できる。さらに前方での直腸尿道筋の確認も比較的容易でありCRM確保のため切離ラインを決定する。【結語】男性、狭骨盤、肥満症例、巨大腫瘍などの場合、経腹的操作では腫瘍肛門側の鉗子操作が制限され観察が難しい場合が多くCRM確保が困難となることが経験される。TaTMEによる経肛門操作により改善される可能性が示唆された。

当院における左結腸動脈温存腹腔鏡下（低位）前方切除術の検討

○鈴木 博也、絹田 俊爾、草間 大輔、井ノ上鴻太郎、深井 智司、
仲山 孝、林嗣 博、羽成 直行、水谷 知央、輿石 直樹
竹田総合病院 内視鏡外科

【はじめに】わたしが学生の時、ポリクリで直腸癌の手術は下腸間膜動脈(IMA)を根部で結紮すると教わったが、初期研修を行っている当院では、左結腸動脈を温存してD3郭清を行うのが主流である。左結腸動脈(LCA)を温存することで、吻合部への血流が良好となり、縫合不全を予防する目的で行われていると教わった。当院の過去の症例を検討し、その真偽を確かめようと考え、検討を行った。

【対象・結果】

2015年1月から2018年12月までに腹腔鏡下（低位）前方切除術を施行した60例を対象とした。LCA温存57例（95%）、IMA根部結紮3例（5%）で高率に温存されていた。IMA根部結紮3例は、N2b症例、N3症例、肝転移を伴う症例であった。

郭清度は、D2 15例、D3 42例。一時的人工肛門造設が14例、なし43例であった。

手術時間は平均 238.2 (136-336) min、出血量は中央値 3 (0-1056) ml。

開腹移行は1例（1.7%）で、出血量が 1056mlの症例であった。

術後合併症は、縫合不全の1例（1.7%）のみであった。

術後在院日数は、平均 16.7日で、一時的人工肛門非造設群が14.9(8-42)日、造設群が21.6 (12-45) 日であった。

pN0：40例、pN1：8例、pN2：9例、pN3：0例。

pStage 1：20例、2a：13例、2b：5例、2c：2例、3a：3例、3b：7例、3c：6例、4a：1例であった。

再発を7例（12.3%）に認め、内訳は#280（大動脈分岐部）リンパ節：1例、肝臓：2例、肺：4例であった。

【考察】

対象期間内に行われた症例のほとんどがLCA温存であった。縫合不全の発生率は1.7%であり、良好な結果が得られていた。7例の再発形式では、LCA温存が関与した可能性は低いと思われる。LCA温存術式は直腸癌手術において標準手術となり得ると考えられる。ビデオと結果を供覧する。

当院における腹腔鏡下直腸癌手術の治療成績

○手島 仁、臼田 昌広、鈴木 温、村上 和重、成田 知宏、原 康之、
神谷 蔵人、清水 健司、小野寺 優、角掛 純一、廣瀬 亘、岡田 薫、
押切 裕之、東本 郁、宮田 剛
岩手県立中央病院 消化器外科

【はじめに】

当院では2008年から直腸癌に対して腹腔鏡下手術を開始しこれまでに500例超の経験をしてきた。現在当院では毎朝前日の手術ビデオをチームメンバーで見直すことをすることで手術の定型化はもちろんのこと、その定型化された術式をチーム内で共有することにも重点を置いている。直腸癌手術においてTMEが手術の質を大きく左右するものである故に、定型化は必要不可欠と考えている。また同術式の妥当性を検討するために当院でこれまで施行してきた腹腔鏡下直腸癌手術の短期成績・長期成績の双方について検討した。

【症例】

2008年5月～2018年12月までに当院で施行された腹腔鏡下直腸癌手術547例。当院の術式の工夫としてHARを除く症例は全例脾弯曲の授動、IMA、LCA温存のSRA切離を基本とし、吻合部全周補強、腸間膜の縫合閉鎖も行っている。

【結果】

男性348例、女性199例。年齢68歳(31-93歳)、Rb 242例、Ra 150例、Rs 155例。術式はHAR 105例、LAR 321例、sLAR 30例、ISR 32例、APR 46例。手術短期成績(いずれも中央値)は手術時間 219分、出血量20ml、食事開始日3日、術後在院日数7日であった。合併症は全Gradeで28.9%、開腹移行0.3%、縫合不全12.4%、CD3b以上の合併症は2%であった。

長期成績はRb直腸癌のみ検討したが全ステージでの5年生存率は86.5%、5年無再発生存率は74%であった。再発率は19.3%、局所再発3.9%、吻合部再発0.4%といずれも全国平均に比して良好であった。

【結語】

当院の腹腔鏡直腸癌手術は短期成績・長期成績ともに良好であり、これは手術の定型化、定型化のチーム内での共有により手術の再現性を高めることで得られている結ものだと考えている。今回は当院の定型化された直腸癌手術に加えて、当院での同手術における工夫についてもビデオで供覧したい。

腹腔鏡補助下幽門側胃切除術および腫瘍核出術を施行した高ガストリン血症を伴う多発胃神経内分泌腫瘍の1例

○佐藤多未笑、大西 啓祐、長谷川繁生、五十嵐幸夫、二瓶 義博、相磯 崇、
及川 隆洋、浜田 和也
山形市立病院済生館

症例は60歳代女性。全身の皮疹と好酸球増多を認め、好酸球増多症と診断された。悪性腫瘍スクリーニングのための上部消化管内視鏡検査で胃底部から体上部にかけて糜爛および小扁平隆起の多発を認め、生検でいずれもNeuroendocrine tumor (NET) G1であった。その後の経過観察の内視鏡検査で胃穹窿部腫瘍の増大あり、手術の方針となった。血液検査ではガストリンが2940pg/mlと高く、胃NET I型と判断された。高ガストリン血症の是正を目的に腹腔鏡補助下幽門側胃切除術を施行した。また、増大傾向を認めた胃穹窿部の10mm大のNET G1に対しては核出術を行った。血中ガストリン値は術後速やかに正常化した。術後2か月の内視鏡検査では胃上部の小隆起は残存していたものの、生検でNETの所見は認めず、さらに、術後9か月後の内視鏡検査では病変は不明瞭化し消退していた。現在も再発なく経過している。多発胃NETに対し、腹腔鏡補助下幽門側胃切除術および腫瘍核出術を施行し良好な経過を得た一例を経験したので報告する。

残胃癌に対する腹腔鏡手術を施行した2例

○井上 幸、 和田 直文、植松 智海、 実方 一典、 植田 治昌
東北公済病院 消化器外科

残胃癌に対する腹腔鏡手術は、癒着が高度であり通常の胃癌の腹腔鏡手術に比して非常に難易度の高い手術である。今回われわれは腹腔鏡下幽門側胃切除術後の吻合部に発症した残胃癌に対して、腹腔鏡手術を完遂した2例を経験したので報告する。

【症例1】88歳男性。1年前に幽門狭窄を伴う胃前庭部癌に対して腹腔鏡下幽門側胃切除D1 antecolic-Roux-en-Y再建を施行。1年後のfollowのEGDにて残胃空腸吻合部に2型腫瘍(高分化型腺癌)と診断された。腹腔鏡手術後であり、腹腔鏡手術は可能と判断した。腹腔鏡下に癒着剥離後残胃を追加切除しRoux-Y再建を再施行した。手術時間は155分、出血量は10gであった。術後経過は良好で第8病日に退院した。【症例2】64歳男性。44年前に胃潰瘍穿孔にて緊急で幽門側胃切除、B-II再建を受けた既往あり。スクリーニング目的でEGDを受けたところ、胃空腸吻合部にIIc(高分化型腺癌)を認めた。前回手術で郭清を行っていないので腹腔鏡手術は可能と判断した。腹腔鏡下に癒着剥離後、膈上縁を郭清、残胃を追加切除しRoux-Y再建を施行した。手術時間は275分、出血量は15gであった。

【考察】残胃癌に対する腹腔鏡手術はまず周囲の癒着剥離を鋭的に行い、解剖が把握できるように専念して行えば、安全に施行することができ、出血量は最小限に抑えることができるので、有用であると考えられた。

腹腔鏡下噴門側胃切除術におけるSOFY法再建の導入

○貝羽 義浩、佐山 淳造、関口 悟、瓶子 隆弘、米田 海
仙台市立病院 外科

早期胃癌に対する腹腔鏡下噴門側胃切除術における再建法は、上川法（観音開き法）が普及してきており、その良好な成績が報告される一方、手技が複雑で手術時間が長いとの指摘も多い。そこで当科では、2018年5月からSide Overlap with Fundoplication by Yamashita (SOFY) 法を導入し2例を経験したので、その手技と成績を報告する。

【適応】 残胃を2/3以上温存できる症例

【手術】 噴門側胃切除の後、残胃を横隔膜脚に固定する。食道断端背側に残胃が5cm以上重なるように、食道を胃中央に引き出し、胃前壁と食道断端左側に小孔を開け、リニアステープラー45mmで側々吻合する。この際、食道断端後壁が温存されるように側壁に吻合孔を形成する。共通孔をbarbed sutureで連続縫合閉鎖後、食道と胃壁を食道が扁平になるように縫合部対側（右側）を縫合固定する。

【症例】 症例は、63歳女性と61歳女性。手術時間は362分、345分、体重変化率（半年）93%、112%、2例とも逆流症状を認めていない。

【考察】 SOFY法は、温存された食道後壁を裏打ちした残胃の内圧上昇により逆流を防止することができ、上川法より簡便な方法と考えられた。

腹腔鏡下胃切除術における肝挙上の工夫

○笹田 大敬¹⁾、須藤 武道¹⁾、若山 文規¹⁾、平尾 良範¹⁾、岩渕 圭¹⁾、
長尾 好治¹⁾、八木橋信夫¹⁾、和嶋 直紀²⁾、永山 淳造³⁾
つがる総合病院一般・内視鏡・心血管・乳腺外科¹⁾、つがる総合病院消化器外科²⁾、
ときわ会病院³⁾

(初めに)

スムーズな腹腔鏡下胃切除術において肝挙上は良好な視野を確保するために重要である。特に胃全摘や噴切が普通に行われ、近年では肥満症例でも腹腔鏡で行うため、重要性が増している。我々が行っている工夫について報告する。

(方法)

3-0の糸を針付きで12mmポートから腹腔内に挿入する。まずは肝円索を通し、小網に針糸をかける。最後に助手に肝を抑えてもらい挙上後の肝をイメージしつつ左横隔膜にかける。針の側の糸を切り針を腹腔外に出し右肋弓下からENDOCLOSEを穿刺し、糸の両端を腹腔外へ引っ張り出し、肝を挙上する。

(結果)

2人に施行した。2人とも良好な視野を確保することができた。1人目は8分28秒、2人目は7分20秒を要した。術中も視野は崩れなかったが、2人目は超音波凝固切開装置で糸を切ってしまう、以後は視野が確保しにくくなった。使う器具は糸だけであり経済的で、時間もそれほどかからず、慣れるとさらに短縮できると思われた。

(結語)

我々が行っている肝挙上は簡単に経済的に良視野を確保できると思われた。

完全内臓逆位を伴った胃癌に対して腹腔鏡下幽門側胃切除術を施行した2症例

○二階 春香¹⁾、秋山 有史¹⁾、遠藤 史隆¹⁾、馬場 誠朗¹⁾、千葉 丈広¹⁾、
肥田 圭介²⁾、佐々木 章¹⁾
岩手医科大学 外科学講座¹⁾、岩手医科大学 医療安全学講座²⁾

完全内臓逆位は胸腹部腔内臓器の全てが左右逆転した先天性異常であり、合併奇形や慣れない視野のため、手術の際には十分な解剖学的理解が必要である。今回、完全内臓逆位を伴った胃癌に対し腹腔鏡補助下幽門側胃切除術を施行した2症例を経験したので報告する。

【症例1】63歳男性。虫垂切除術の際に完全内臓逆位を指摘されていた。検診で異常を指摘され、上部消化管内視鏡を施行し胃癌の診断となり当科に紹介となった。腹部造影CTで、完全内臓逆位を認めた。腹腔動脈の分岐形態は正常者と比較して左右逆転を認める他は明らかな分岐異常を認めなかった。腸回転異常等の合併奇形は認めなかった。術前シミュレーションとして、類似症例の手術動画を左右反転させた動画を作成し、チーム内で共有した。腹腔鏡補助下幽門側胃切除術 (D1+、Billroth I法再建) を施行した。術中発生事象は認めなかった。【症例2】72歳女性。胆嚢炎手術の際に完全内臓逆位を指摘されていた。2年前に胃癌に対してESDを施行され、フォローの上部消化管内視鏡で胃癌の診断となり当科紹介となった。術前のCTでは完全内臓逆位とともに、右肝動脈が上腸間膜動脈から分岐していた。他の合併奇形は認めなかった。腹腔鏡補助下幽門側胃切除術 (D1+、Roux-en-Y法再建) を施行した。術中発生事象は認めなかった。

完全内臓逆位を伴う患者に対する腹腔鏡下胃切除術は報告が少ない。術前にシミュレーションを行い、解剖学的理解を深めたうえで手術に臨むこと、また立ち位置や術者・助手の術野展開方法の工夫が重要と考えられた。

当院における胃癌ESD後の追加切除を行った腹腔鏡下胃切除術施行例の治療成績

○赤澤 直也・柿田 徹也・熊田有希子・市田 晃佑・土屋 朗之・矢澤 貴
佐藤龍一郎・阿部 友哉・岡田 恭穂・及川 昌也・土屋 誉
仙台市医療センター仙台オープン病院 一般外科・消化器外科

【目的】早期胃癌に対する内視鏡的粘膜下層剥離術（ESD）は広く普及しており、胃癌治療ガイドライン第5版においてさらに適応拡大となった。当院では内科により積極的なESD治療が行われ、適応外病変に対する外科的追加切除に対し腹腔鏡下胃切除（LG）が施行されており、治療成績を報告する。

【方法】2012年から2018年においてESD後追加切除にてLGを施行した42例を対象として患者背景、ESD時の病理学的所見、追加切除理由、術後合併症、入院期間、予後について検討した。

【結果】年齢中央値は70歳（47-84歳）、性別は男性29例、女性13例であった。追加切除理由は、脈管侵襲陽性が15例（35.7%）、粘膜下層深部以深が19例（45.2%）、未分化型が9例（21.4%）、断端陽性が10例（23.8%）であった。術式は胃全摘が10例、幽門側胃切除術が32例、リンパ節郭清はD1+が33例、D2が9例であった。全例において腹腔鏡手術で完遂しR0手術を行った。手術時間の中央値は261分、出血量中央値は20mlであった。Clavien-Dindo分類III以上の合併症は2例に認め、術後在院期間中央値は17日であった。術後再発は1例も認めていない。

【結論】ESD後の追加切除理由としてはSM2浸潤が最も多く、脈管侵襲が次に多かったが、複数理由を有する症例も多かった。当院におけるESD後追加切除に対するLGは安全に施行できていると考える。

減量手術のノウハウを活かした肥満合併胃癌に対する腹腔鏡手術

○田中 直樹、武者 宏昭、井本 博文、山村 明寛、青木 豪、大沼 忍、
元井 冬彦、亀井 尚、内藤 剛、海野 倫明
東北大学 消化器外科学分野

【はじめに】肥満症例では、種々の併存疾患のために周術期管理に難渋することがある。また、腹腔内脂肪のために手術が困難で、時間の延長、出血量の増加が報告されている。教室では、病的肥満症に対する減量手術に取り組んでおり、手術準備から手技に至るまで、肥満患者の腹腔鏡手術のノウハウを蓄積してきた。肥満合併胃癌症例に対する腹腔鏡手術の安全性を担保するための教室の取り組みや手技の工夫を供覧する。

【術前準備】減量手術では、術前に5%程度の強化減量を実施することで、腹腔内脂肪や腫大した肝容積の減少が得られ、良好な視野を確保できることが知られている。悪性疾患の手術待機期間は限られるが、術前検査と平行して栄養のバランスに配慮した術前減量に取り組んでいる。また、睡眠時無呼吸症候群や下肢血栓症のスクリーニングやCPAPの導入を検討する。

【手術体位シミュレーション】皮膚・神経障害、挿管困難などのリスクが高く、手術体位にも配慮が必要である。症例によっては術前に患者参加型の体位シミュレーションを実施し、安全で良好な手術体位を確認して手術に臨む。

【手技の工夫】腹壁の厚い症例では、ネイサンソン鉤の挿入に難渋する。あらかじめドレンを腹壁に貫通させ、ガイドとすると容易に挿入可能である。また、脂肪肝でもシリコンディスク®を介して愛護的に肝挙上する事で、肝損傷のリスクを低減する。郭清では、深い脾門部付近の視野の確保が困難であるが、4sb郭清時に胃壁前面から左胃大網動静脈の流入部で胃壁を露出し、ここから背側にガーゼを留置することで、左胃大網動静脈のpedicleを確保し、脾臓を無理に確認しなくても十分な郭清が可能である。また、腹壁閉鎖時には、エンドクローズ®を用いて確実な腹壁閉鎖が可能である。

【まとめ】肥満症例では手術時間が延長し、出血が多くなるが、合併症は増加せず安全に施行することができている。

絞扼性腸閉塞における絞扼腸管の温存基準の検討

○林 嗣博、絹田 俊爾、井上鴻太郎、仲山 孝、羽成 直行、興石 直樹
竹田総合病院 外科

背景

絞扼性腸閉塞において、絞扼腸管を切除するか否かには明確な基準は示されておらず、術者の判断によるところが大きかった。しかし、近年では腹腔鏡手術が普及したことにより、腸管のコンディションを詳細に観察可能となったことに加えて、その視覚情報を動画として共有できるようになった。当院ではこの点を生かし、視覚情報による絞扼腸管の温存基準を検討した。

絞扼腸管がうっ血性変化のみの場合には、絞扼解除後に血流循環が再開されれば腸管機能は徐々に改善すると考えられる。腸管機能は蠕動によって確認できる。一方で、壊死性変化がある場合には、遅発性の狭窄や腸管穿孔につながる恐れがあるため、切除が必要と考えられる。以上のことから、壊死性変化がなく、絞扼解除後に蠕動が確認できる場合には腸管を温存可能と考えている。

当院では2016年8月以降に上記の基準に従って腸管温存を行うようになった。その前後での治療成績を後方視的に比較検討した。

方法

当院で行われた絞扼性腸閉塞に対する腹腔鏡手術93例を2016年7月までの前期群36例と2016年8月以降の後期群57例に分け、腸管切除率・開腹移行率・手術時間・全入院期間についてt検定・ χ^2 検定で比較した。

結果

腸管切除率は25% (9/36) vs 15.8% (9/57)、p値=0.002と後期群で有意に低かった。開腹移行率は9% (3/36) vs 15.8% (9/57)、p値=0.003と後期群で有意に高かった。

手術時間は84min{95%信頼区間70-98} vs 74min{64-84}、p値=0.7、全入院期間は14.8日{11.3-18.3} vs 12.8日{10.2-15.0}、p値=0.36といずれも有意な差はなかったが、後期群で若干低かった。

考察

当院における絞扼性腸閉塞の全症例に対する腹腔鏡手術の割合は年々増加しており、後期群では高度な症例が増えていることを反映して開腹移行率が上昇していると思われる。一方で、腸管切除率は減少しつつ治療成績も若干の改善を認めることから、当院の腸管温存基準は妥当なものと考えられる。

不要な腸管切除は行わないという信念のもと、さらなる症例の蓄積を続けていきたい。

当科での潰瘍性大腸炎に対する腹腔鏡下大腸全摘術の検討

○林 啓一、須藤 剛、佐藤 敏彦、飯澤 肇
山形県立中央病院 外科

潰瘍性大腸炎の罹患患者は、年々増加していると思われ、市中病院でも外科的治療を施行する必要性が生じる。腹腔鏡下大腸全摘術は、技術的に難易度が高いが、患者層も若年ゆえ低侵襲で整容的にも優れている。今回、当院において2014年から2018年の間に、潰瘍性大腸炎に対して、腹腔鏡下大腸全摘術を施行した14例を検討した。平均年齢は43.1歳、男性6名、女性8名。BMIは平均18.9、全大腸型が13例、左側型が1例。左側型の1例は中等症であり、他は全て重症型であった。全例、活動期、再燃寛解型。吻合は12例で行われ、回腸囊肛門吻合が11例で、1例は回腸囊が肛門に届かずパウチを作成せず、回腸肛門吻合が行われた。吻合を行わなかった2例は76歳、78歳と高齢ゆえ、永久的回腸人工肛門を選択した。標本の摘出は回腸ストーマ部位の小開腹を基本としているが、吻合の際、肛門に届かず正中に小開腹を追加した症例が3例あった。手術時間は平均524分、出血量は平均85.5ml。在院日数は平均26.6日。早期合併症は創感染が2例、腸閉塞が3例あり、いずれも保存的に軽快した。晩期合併症として、吻合部狭窄を1例に認めたが手動的に拡張し軽快した。入院加療を要した回腸囊炎は1例あった。67歳の男性でCMV腸炎を併発し、治療が奏効せず全身状態悪化に伴い死亡した症例を経験した。一時的ストーマは回腸囊炎のため、閉鎖されていない1例を除き、他は閉鎖されている。当科での潰瘍性大腸炎に対する腹腔鏡下大腸全摘術は年に2~3件と少ないが、検討し工夫や反省を踏まえ報告する。

腹腔鏡手術を軸とした大腸手術における手術部位感染予防策：当院の取り組みと成果

○高橋 賢一¹⁾、羽根 田祥¹⁾、徳村 弘実²⁾、成島 陽一²⁾、赤田 昌紀²⁾、
西條 文人²⁾、松村 直樹²⁾、野村 良平²⁾、武藤 満完²⁾、安山 陽信²⁾、
佐藤 馨²⁾
東北労災病院大腸肛門外科¹⁾、外科²⁾

【背景】大腸手術は手術部位感染（SSI）発生リスクの高い手術である。当院の2006年-2007年10月の大腸手術におけるSSI発生率は腹腔鏡手術15%、開腹手術24%と腹腔鏡手術で低い傾向であり、腹腔鏡手術実施率を上げることがSSI発生率低下に寄与する可能性が期待された。一方でJANISなど全国的サーベイランスの結果と比較すると当院の腹腔鏡手術のSSI発生率は高く、問題と考えられた。そこでSSI発生率低下を目指し2007年11月よりSSIサーベイランスを開始した。それまで創縁保護具や吸収糸の使用、閉創時の創洗浄等のSSI予防策を行ってきたが、それに加え2008年3月より真皮縫合による閉創(a)を、11月より閉創時の汚染器械排除と手袋交換・閉創専用器械セットの使用(b)を開始した。さらに2009年7月より術前日のカナマイシンとメトロニダゾールによる化学的前処置(c)を導入した。【目的】当院の大腸手術における腹腔鏡手術を含めたSSI予防策の有効性を検討すること。【対象と方法】2007年11月-2017年12月に当院で行った結腸・直腸待期手術1574例（腹腔鏡手術819例、開腹手術755例）を対象とした。SSI発生率の経時的推移を検討、また服う右京手術実施率・予防策(a)-(c)の遵守状況とSSI発生率の関連について検討した。【結果】腹腔鏡手術実施率は2007年-2008年には37.4%であったが、2017年には67.4%と倍増した。2007-2008年のSSI発生率は18.1%であったが、2017年には8.3%まで低下した。予防策(a)-(c)のいずれも施行されない症例群（非遵守群）でのSSI発生率は開腹手術で26.8%、腹腔鏡手術で13%であったが、(a)-(c)すべて遵守された群（遵守群）ではそれぞれ10.1%、6.4%といずれも低下しており、開腹手術と比べ腹腔鏡手術で有意に低かった（ $p<0.001$ ）。【結語】腹腔鏡手術の実施に加えSSI予防策(a)-(c)の遵守により、大腸手術のSSI発生率は低下すると考えられた。

盲腸癌による成人腸重積症を腹腔鏡下に整復し根治切除を行った一例

○熊田有希子、矢澤 貴、赤澤 直也、土屋 朗之、佐藤龍一郎、阿部 友哉、
岡田 恭穂、柿田 徹也、及川 昌也、土屋 誉
仙台市医療センター仙台オープン病院 一般外科・消化器外科

症例は87歳男性。既往歴は高血圧、脂質異常症、小児麻痺にて下肢に麻痺がありADLは車椅子レベルだが、認知症はなかった。腹痛を主訴に前医で1週間前に施行した単純CTで腹腔内に腫瘤を認め、精査加療目的に当院紹介となった。造影CTを施行したところ、盲腸腫瘤を先進部とする腸重積所見を認めた。発症から時間が経過していたが口側腸管の拡張を認めず、腹部所見に乏しいこと、高齢であり全身麻酔下手術が可能かどうかの精査が必要であったことから同日緊急手術は行わず、翌日に準緊急で手術を行う方針とした。2019年3月、腹腔鏡補助下回盲部切除術(D2郭清)を施行した。手術は仰臥位にて通常通りの5 portで行い、まず型通り小腸を左側に圧排したのちに術者の両側鉗子でHutchinson手技を行い、助手は愛護的に小腸に牽引を加えた。腸重積は容易に整復され、その後は通常通りの腹腔鏡下手術が可能であった。上行結腸は軽度浮腫状であったが吻合には特に問題なかった。手術時間は2時間33分、出血は30gであった。

成人の腸閉塞症は小児と比較し稀であり、全腸重積症の5~7%に過ぎないとされる一方で器質的疾患に由来するものが80%を占める。腸重積の先進部となる大腸癌の好発部位はS状結腸(46.6%)に次いで盲腸(32.9%)が多い。播種や腫瘍の脈管内散布、穿孔の可能性があるため腸重積を解除せずに一塊のまま切除すべきという意見と、解剖学的な誤認を防ぎ切除腸管長を最小限にするために腸重積の解除を行うべきという意見があり、結論は出ていない。今回当院では腸重積による腸間膜のたわみにより腹腔鏡下にリンパ節郭清を行うことが難しいと考えたために整復を先行したが、中枢側のリンパ節郭清には影響を与えずむしろ腸管切除長の過不足が生じやすいとの報告もあった。

腹腔鏡手術に習熟した施設では成人腸重積症に対する治療戦略として腹腔鏡下手術も1つの選択肢になりうると考えられるが、長期予後を含めた十分な検討が必要である。

側方郭清における術前3Dシミュレーションの有用性

○深瀬 正彦、大塩 博、川名 友美、斎藤 雄佑、河野えみ子、大島有希子、湯目 玄、遠藤 文庫、兒玉 英謙、島村 弘宗、手島 伸
独立行政法人国立病院機構仙台医療センター 外科

【背景】JCOG0212の結果から、下部直腸癌における側方郭清が標準術式であることが確認され、安全な実施が求められている。しかしながら、郭清において重要となる内腸骨動脈の分岐形態は患者ごとに異なっており、標準化された手術の中でも個別対応が必要である。このため、当院では3DCTシミュレーションを用いたナビゲーション手術を行っている。【方法】SYNAPSE VINCENTを用いて3D再構築を行った。側方領域を安全に郭清するために閉鎖動脈、内陰部動脈、上、下膀胱動脈を描出し、それぞれの分岐形態のシミュレーションを行った。【結果】3DCTシミュレーションの画像と手術を供覧する。#283の郭清に関しては特に閉鎖動脈の分岐を術前に把握することが重要となるが、閉鎖動脈が欠損し、外腸骨動脈分岐する副閉鎖動脈が発達する症例や、郭清の下縁とされる副閉鎖静脈が欠損する症例があり、注意を要する。また、外腸骨動脈が蛇行して内腸骨動脈に重なる症例においては視野が取り難く、術前シミュレーションが特に有用であった。

【結語】側方郭清において3Dシミュレーションは血管系の破格の事前把握が可能であり、安全な郭清の一助となる。

当科における括約筋間直腸切除術(ISR)症例の検討

○須藤 剛、林 秀一郎、橘 知睦、林 啓一、佐藤 敏彦、飯澤 肇
山形県立中央病院 外科

(目的) 近年、肛門温存手術として括約筋間直腸切除術 (ISR) 施行例が増加している。当院では術後の肛門機能などの観点よりCRTなどは施行していない。当科におけるISR施行例の成績について検討した。(対象と方法) 2006年~2018年に当院で手術施行された根治度A症例94(LAC20例、OC74例)。腹腔鏡補助下症例はT1~T2まで。LACは5ポートにて超音波凝固切開にて施行。男性14例、女性6例、組織型 tub1 10例、tub2 10例。深達度Tis 2例、T 1 11例、T2 7例。腫瘍径2.8cm(1.5~11.5cm) pT1:18例、pT2:18例、pT3:14例。Ly陽性3例、v陽性1例、Stage0 2例、II6例、IIIa3例。手術時間494分(280~600分)。BMI24.3(19.9~33.5)、出血量48ml(5~542ml)、合併症イレウス1例、SSI1例。予後：再発1例(局所、肺1例)。開腹術症例と合わせ切除標本の最大断面をHE染色にて診断し、予後因子を検討。性別、年齢、肉眼型、腫瘍最大径、環周率、深達度、INF、間質、lyの有無、vの有無、低分化胞巣の有無、先進部浸潤様式、腫瘍下縁と剥離部の最短距離、肛門側距離、リンパ節転移の有無、側方転移の有無。(結果) 再発例は7例、局所再発は3例。多変量解析で、vの有無、先進部浸潤様式、剥離距離。再発例7例は肝臓3例、肺2例、P 1例、骨1例、局所3例(重複を含む)、全例v陽性、剥離距離が $1000\mu\text{m}$ 未満。合併症は3例で直腸腔瘻3例、縫合不全1例、イレウス3例。

(まとめ) LAC施行例は比較的安全に施行されていた。内外肛門括約筋間の剥離操作において十分な距離を確保すると共に、腫瘍先進部様式の浸潤型やv陽性症例は再発をきたしやすく、フォローアップに留意するべきと考えられた。

腹腔鏡補助下左半結腸切除術中に発見された左重複尿管の1例から学んだこと

○佐瀬 友彦¹、伊勢 一郎¹、澤田健太郎¹、高見 一弘²、安本 明浩¹、
長尾 宗紀¹、児山 香¹、山本久仁治²、小川 仁¹、中野 徹¹、
片寄 友²、柴田 近¹
東北医科薬科大学 消化器外科¹ 肝胆膵外科²

〔症例〕65歳女性〔現病歴〕検診で貧血を指摘されていたが放置。2日前から腹痛を認め当院救急センターを受診。各種検査で下行結腸癌サブイレウスの診断で消化器内科入院。大腸ステント留置後手術目的に当科転科。〔診断〕脾彎曲部下行結腸に全周性2型腫瘍(tub1+tub2、ステント留置)。T4a、N0、M0、cStage II。〔手術〕腹腔鏡補助下左半結腸切除術施行。内側アプローチ時の下腸間膜動脈背側剥離中に偶発的に2本の左尿管を認めた。確実に外側の性線動静脈を確認するまで剥離し、責任血管である左結腸動脈を根部で切離しD3郭清施行。体外で標本を摘出し手縫い層々吻合を行った。〔病理診断〕T3、N0、M0、pStage II〔術後経過〕経過良好で10病日に退院。〔考察〕結腸鏡視下手術時の尿管損傷率は比較的多く、さらに重複尿管の頻度も稀ではない。左側結腸手術時に偶発的に発見される重複尿管例もある。1本尿管を確認したからといって安心できない。左側結腸癌手術時の尿管損傷のリスクを減らすため、確実に左性腺動静脈が男性では内鼠径輪近傍まで。女性では総腸骨動脈を乗り越えるまで後腹膜下筋膜沿に確認する必要があると思われ、文献的考察を混じえ報告する。

良性疾患による消化管膀胱瘻手術症例の検討

Analysis of operations to gastrointestinal-vesical fistura due to benign disease.

○遠藤 久仁、菊池 智宏、岡山 洋和、坂本 渉、藤田正太郎、齋藤 元伸、
門馬 智之、佐瀬善一郎、大木 進司、河野 浩二
福島県立医科大学 消化管外科学講座

【はじめに】当科での消化管膀胱瘻手術症例について検討し、腹腔鏡での手術方法を供覧する。

【症例】2003年8月から2017年8月に当院で手術を施行した良性消化管膀胱瘻症例16例。

【方法】症状、透視検査、膀胱鏡、膀胱内air、膀胱壁の厚さ、手術方法、術後膀胱縫合不全の有無について検討した。

手術は、瘻孔のある腸管の切除吻合を行う。その際、膀胱壁の全層切除を行い2層に縫合閉鎖していた。最近では瘻孔部の膀胱壁が厚いことから、膀胱壁を削るように（以下、筋層切除）して腸管を剥離し、生理食塩水にて膀胱に圧をかけleakが無いことを確認し手術を終了している。場合によっては補強縫合を追加している。

【結果】原因は結腸憩室が12例、UCが2例、クローン病が2例であった。症状は膿尿を56.3%、気尿を43.8%、糞尿を43.8%に認めた。瘻孔は75.0%が膀胱頂部に存在し、瘻孔を同定できたのは大腸透視、膀胱造影でそれぞれ37.5%、0%であった。CTにて膀胱内にairを認めたものは93.3%であった。膀胱鏡では14.3%に瘻孔を確認でき、85.7%に瘻孔と考えられる部に浮腫を認めた。手術方法は87.5%が開腹手術で、12.5%が腹腔鏡手術であった。56.3%に膀胱全層切除を施行し、1例（6.2%）に術後の膀胱縫合不全を認めた。37.5%に筋層切除を施行し、膀胱の耐圧テストを平均250ml ± 89.4mlにて行ったがleak症例は無く術後の尿のleakもなかった。膀胱壁の厚さはCTのsagittal画像にて計測し、平均18.4 ± 7.0mmであり87.5%に膿瘍腔を認めた。膀胱壁を削る手術をした症例の膀胱壁は平均21.0 ± 5.9mmであった。

【結語】 良性の消化管膀胱瘻では、膀胱壁が厚い症例（21mm前後）では膀胱全層切除を施行せずとも根治できる可能性が示唆され、腹腔鏡手術が有用になると考えられた。

ハルトマン手術後の腹腔鏡下人工肛門閉鎖術の1例

○根本鉄太郎¹⁾、遠藤 俊吾¹⁾、五十畑則之¹⁾、遠藤浩太郎²⁾、押部 郁朗²⁾、
添田 暢俊²⁾、齋藤 拓朗²⁾
福島県立医科大学会津医療センター 小腸大腸肛門科¹⁾、外科²⁾

【目的】ハルトマン手術後に腹腔鏡下人工肛門閉鎖術の報告が増えてきている。当院でも腹腔鏡下人工肛門閉鎖術の1例経験したので動画供覧を含めて報告する。

【症例】症例は46歳、男性。2015年4月、発熱、腹痛を主訴に受診した。造影CTにてS状結腸穿孔、腹腔内膿瘍の診断で、同日緊急手術となった。下腹部正中切開で開腹し、S状結腸に腫瘍部穿孔を伴う全周性腫瘍を認めた。下行結腸遠位側から岬角の高さまでの腸管と腸間膜が炎症により硬結・浮腫状変化をきたしていたため、S状結腸切除(D1)、単孔式人工肛門を造設した。術後病理では、pT3、pN0、sM0、fStageIIであったが、穿孔例であることから術後補助化学療法を導入した。Capecitabineの内服を開始したが、経済的な理由から1コース目のみで投与終了した。その後、再発を認めないため、ハルトマン手術から1年4ヶ月後に、腹腔鏡下人工肛門閉鎖術を行った。円形に皮膚切開をおき、人工肛門断端を仮閉鎖し、腹壁との癒着剥離を行った。人工肛門を腹腔内に還納し、同部にWound Retractorを挿入しgrove法にて気腹した。手袋からカメラ用12mmポートと有窓鉗子を直接挿入した。ついで、右下腹部に5mmポート、右上腹部に3mmポートを挿入した。S状結腸肛門側断端は屈曲した状態で癒着していたため、Circular stapler本体を挿入する際に腸管壁を損傷したため、損傷部の肛門側で再度腸管を離断して、人工肛門断端にアンビルヘッドを挿入し、DST吻合した。リークテストは陰性で、ドレーン1本留置し、手術終了とした。手術時間3時間10分、出血量12mlであった。術後9日目に退院し、以後2年6ヶ月再発もなく経過している。

【結語】ハルトマン手術後の腹腔鏡下人工肛門閉鎖術の1例を経験した。癒着剥離が鏡視下に可能な症例では有用な術式である。

3D-CT血管画像による上腸間膜動脈の分岐走行分類

○矢野 充泰、岡崎 慎史、川村 一郎、野津新太郎、鈴木 武文、神尾 幸則、
蜂 谷修

山形大学医学部外科学第一講座

背景：腹腔鏡手術には術野における拡大視・近接視効果による緻密な操作も可能とする利点がある。反面、視野の狭さや触覚の欠如が克服すべき課題である。そこで大腸癌手術を根治的にかつ安全に遂行するために、術前の動脈の走行形態の理解は極めて重要であると考え。上腸間膜動脈には様々な走行分岐の形態が存在し、これに関して多くの報告がある。大腸の走行と共に、上腸間膜動脈の分岐形態およびその分岐の走行を可能な限り末梢まで描出し検討した。

方法：2015年8月から2018年7月までの3年間、山形大学第一外科で行った大腸の腫瘍性病変に対する手術症例のうち143例を対象とした。3D-CT血管画像を構築し、大腸の走行とFusionさせた。患者背景、右結腸動脈の分岐形態、中結腸動脈の分岐形態、上腸間膜動脈の分岐形態、副中結腸動脈の頻度を検討した。

結果：対象患者の平均年齢は 70.4 ± 11.2 歳で男性が86人、女性が57人であった。右結腸動脈の分岐形態は5つに分類され、TypeA（上腸間膜動脈から分岐）が25.2%（36/143例）、TypeB（中結腸動脈から分岐）が20.3%（29/143例）、TypeC（回結腸動脈から分岐）が15.4%（22/143例）、TypeD（欠損）が35.6%（51/143例）、TypeE（回結腸動脈および中結腸動脈、両方から右結腸動脈が分岐）が3.5%（5/143例）であった。中結腸動脈は共通幹型（右枝と左枝が共通幹を形成）が83.9%（120/143例）で、独立分岐型（それぞれ独立して分岐）が16.1%（23/143例）であった。右結腸動脈および中結腸動脈の分岐形態を関連付けて上腸間膜動脈を10種類に分類出来た。副中結腸動脈は48.9%（70/143例）の症例で存在が認められた。根部が上腸間膜動脈のものが47例（存在するうちの67.1%、全体の32.9%）であった。

結語：右結腸動脈の分岐分類におけるType Eが存在すること、および上腸間膜動脈の詳細な分岐分類を初めて報告した。大腸癌手術において、簡便かつ低侵襲に行える3D-CTによる血管構築画像は安全性および根治性を高める点で非常に有用である。

開腹歴のある下行結腸癌高度肥満症例に対する、 腹腔鏡アプローチによる脾彎曲部授動

○高津有紀子、盛口 佳宏、伊在井淳子、佐澤 由郎、阿南 陽二、松田 好郎
小熊 信
坂総合病院 外科

症例は72歳女性。身長146cm、体重90kg、BMI42で、52歳時に子宮体癌に対して子宮・付属器切除、リンパ節郭清、大網切除の手術既往がある。検診で行った便潜血検査で陽性となり、精査にて下行結腸癌の診断となった。高度肥満と術後癒着により、術野展開に難渋することが予想された。糖尿病、高血圧、気管支喘息といった多数の併存症と肥満による術後呼吸器合併症が懸念されたため、低侵襲手術を目指し、腹腔鏡アプローチを試みた。術中所見では、小腸が腹壁やS状結腸と広範に癒着していた。

左側結腸の内側アプローチは困難であったが、上腹部の術野は比較的良好なため、可及的に癒着剥離を行い、腹腔鏡下に脾彎曲部授動が可能であった。その後、下腹部正中に開腹創をおき、郭清、切除吻合を行った。手術時間は5時間30分、出血量は60mlであった。術後合併症はなく、第17病日に退院した。

高度肥満症例での脾彎曲部授動は、内臓脂肪による視野の確保が難しく、また周囲に膀胱・脾臓などの重要臓器が存在し、出血などの重大な合併症につながる可能性がある。特に腹腔鏡手術では、術者の適切な層の見極めとともに、助手の視野展開や牽引、スコピストのカメラワークが重要なため高難度とされるが、開腹手術と比べ、切開創を大幅に縮小できる利点がある。

下行結腸癌では、内側アプローチによる結腸間膜の剥離を十分に行った後、脾彎曲部授動に移行することが多いが、本症例のように、高度肥満や癒着で内側アプローチが困難な症例でも、個々のランドマークを確認しながら丁寧に操作することで安全な脾彎曲部授動が可能となり、術後合併症のリスクを軽減できると考えられた。

原発性自然気胸術後、胸膜癒着療法後再発に対し 胸腔鏡下で術後新生ブラを切除した1例

○鈴木 寛利、渋谷丈太郎、半田 政志
岩手県立胆沢病院 呼吸器外科

症例は17歳男性、原発性左自然気胸に対しポリグリコール酸 (PGA) シートチューブタイプを用いて自動縫合器で胸腔鏡下ブラ切除を施行、手術翌日に胸腔ドレーンを抜去した。退院後、気漏の遷延による左肺虚脱を認めたため胸腔ドレーンを留置し50%ブドウ糖100mlで胸膜癒着療法を施行、気漏は消失し、外来で経過観察していたが、肺虚脱、肺拡張を繰り返していた。胸壁との癒着が散在性に生じていたため完全虚脱とはならなかった。術後7ヶ月後のCTで肺尖部にブラが新生していた。そのため再手術を行うこととし、胸腔鏡下で癒着剥離後、新生ブラを切除し、ステープルラインと下葉の胸膜脆弱部をPGAシートで被覆しフィブリン糊を散布した。尚、初回手術時の切除ラインは癒着化しておりリークは認めなかった。術後2日目に胸腔ドレーンを抜去し、術後6日目に退院した。

若年者は術後新生ブラが生じ再発しやすく、再発予防処置を行っても再発は生じうる。自然気胸術後、胸膜癒着療法後再発の場合、癒着により手術に難渋することがあるが、癒着剥離、ブラ切除を胸腔鏡下で施行し得た症例を経験したので報告する。

ICG蛍光ナビゲーションを用いた当科での胸腔鏡下肺区域切除術

○金内 直樹、渡辺 光、松尾 草明、池田あかり
日本海総合病院 呼吸器外科

【はじめに】胸腔鏡下肺区域切除術では区域間の同定が開胸手術以上に重要であり、これまで多数の区域間同定方法が報告されてきた。近年ではICG蛍光システムを利用した区域間同定法が多数報告され、注目を集めている。我々も今年からICG静注法を用いた胸腔鏡下肺区域切除術を導入し、胸腔鏡下肺区域切除術を行ってきた。今回導入後の短期成績を検討した。【対象・方法】手術は4 portでの対面倒立式で行った。肺門操作がすべて終了した後にindocyanine green (ICG) 2mlを静注し、蛍光観察を行い、区域間を同定した。内訳は男性8例、女性10例。年齢62～85歳（中央値73歳）、原発性肺癌16例（積極的適応12例、消極的適応4例）、大腸癌肺転移2例であった。【結果】切除区域は左側がS1+2：4例、S1+2a+b：1例、S1+2c：1例、S3：2例、上区1例、S6+8：1例、S8+9：1例、S6a：1例、右側がS2：2例、S6：2例、S8：1例、S1b+3：1例。手術時間55分～186分（中央値100分）、出血少～140g（中央値5g）。おおむね区域間は明瞭に描出できたが、2例で一部不明瞭であった。ICGによる副作用はなかった。腫瘍からの距離は全例腫瘍径以上を確保できた。ドレーン留置期間1～8日（中央値1日）。手術による合併症は食事摂取困難で入院期間が延長した症例が1例認められた以外は合併症なく退院可能で、術後在院日数4～90日（中央値5日）であった。【まとめ】ICG静注法は胸腔鏡下肺区域切除術において安全、簡便であり、正確な区域切除を行う上で有用な方法であると思われた。しかし、一部の症例で区域間の蛍光差が不明瞭となる症例が存在し、今後も症例を重ねて検討する必要がある。

当院における呼吸器外科領域に対するロボット支援下手術導入の経験

○塩 豊、高木 玄教、渡部 晶之、井上 卓哉、山浦 匠、福原 光朗、
武藤 哲史、岡部 直行、長谷川剛生、鈴木 弘行
福島県立医科大学 呼吸器外科学講座

手術支援ロボット下手術は三次元画像情報と手振れを補正した多関節のアームを持つことから細やかな手術操作を可能とし、より安全で侵襲の少ない手術を提供できる可能性がある。本邦では2018年4月より呼吸器外科領域に対しても保険適応となり実施する施設が増え、我々も手術支援da Vinci Si サージカルシステムを用いた呼吸器外科領域に対するロボット支援下手術を2019年1月より開始したので主にその導入過程について報告する。

我々が手術支援ロボット下手術に対して興味を持ったのは当院が2012年にda Vinci Siの購入を検討し始めた頃までさかのぼる。実際の準備開始は2014年に Memorial Sloan-Kettering Cancer Centerでの手術見学と研修から始めて、2015年にはトレーニングと鳥取大学ロボット手術見学によりIntuitive Surgical 社の定める術者のcertificateを取得した。また、呼吸器外科da Vinciチームを結成して医師、看護師、臨床工学士もトレーニングと他施設見学を実施して順次certificate取得教室員を増やした。またcertificate取得後も実際の手術まで期間が空いてしまったため定期的に再トレーニングを実施した。

一方で大学および病院の体制面では2015年に先進医療申請を目的として安全性と有効性を検証する I・II相臨床試験を計画し倫理委員会の承認を得た。しかし大学の臓器別講座への再編、手術室の増改築、臨床研究法の改正、保険診療への変更など再申請再審査を繰り返し最終的に2018年11月に院内の認可がなされた。2019年1月に縦隔腫瘍に対する手術を実施して翌週に2例目を実施した。またフォーラム当日までには肺癌に対しても数例の手術を予定しており、2術式に対する導入初期成績についても報告する。

当科における胃十二指腸狭窄または十二指腸出血に対する腹腔鏡補助下胃空腸バイパス術

○山村 明寛、武者 宏昭、田中 直樹、青木 豪、井本 博文、大沼 忍、
元井 冬彦、亀井 尚、内藤 剛、海野 倫明
東北大学 消化器外科

【はじめに】胃癌またはその他の原因で胃十二指腸狭窄いわゆるGastric outlet obstructionを呈する症例、またはコントロール不良な十二指腸出血を来す症例では、しばしば根治切除不能であり長期の絶食や減圧目的の経鼻胃管の挿入などから栄養管理に難渋することがある。胃十二指腸狭窄に対しては、食事摂取を目的として内視鏡的ステント術もしくは胃空腸バイパス術が選択される。われわれは耐術能がある症例に対しては、腹腔鏡補助下胃空腸バイパス術を施行している。これは腹腔鏡下幽門側胃切除術に際してRoux-en-Y再建を行う場合の手技とも共通するものであり、手術手技を定型化して行なっている。【目的】当科における腹腔鏡補助下胃空腸バイパス手術の評価を行う。【対象】当科において過去5年間に腹腔鏡補助下胃空腸バイパス術を施行した7例において、短期成績の評価を行なった。【術式】手術術式は、5ポートによる胃不完全離断を伴う前結腸経路、逆蠕動Roux-en-Y型胃空腸バイパス術である。【結果】症例の年齢中央値は64歳で、手術診断は幽門狭窄3例、十二指腸狭窄3例、十二指腸出血1例であった。原疾患は胃癌3例、泌尿器癌2例、臍頭腫瘍1例、十二指腸虚血1例であった。手術時間中央値は137分、出血量中央値は8mlで、開腹移行症例はなく、術中トラブル症例もなかった。手術翌日より水分を開始し、術後3日目より食事を開始している。拡張型心筋症にて補助人工心臓を使用していた患者において、術後回復に時間を要したが、いずれの症例も良好な術後食事摂取が得られていた。【結語】腹腔鏡補助下胃空腸バイパス術は安全に施行されており、術後の回復および食事摂取も良好であった。

腹腔鏡下噴門側胃切除術の導入と定型化

○藤本 博人、川口 清、磯部 秀樹、浦山 雅弘、布施 明、太田 圭治
済生会山形済生病院 外科

【はじめに】我々は2015年12月から内視鏡技術認定医が2人体制となり、腹腔鏡下幽門側胃切除術の定型化を図ってきた。その後、腹腔鏡下幽門側胃切除術は安定した手術が可能となってきたため、噴門側胃切除術に対しても2016年11月から腹腔鏡手術を導入することとなった。腹腔鏡下噴門側胃切除術の安全な導入と、その定型化にむけての取り組みを報告する。

【対象】噴門側胃切除術の適応は、原則として胃上部のcN0 の T1 腫瘍で、1/2 以上の幽門側を温存できるものとしている。2016年11月から2019年1月までに、胃癌に対する腹腔鏡下噴門側胃切除術を施行した症例は7例であった。

【方法】噴門側胃切除術の切除、再建を完全鏡視下にて行っている。導入にあたって、再建は胃全摘術と共通部分の多いダブルトラクトとし、食道空腸吻合は鏡視下にOver lap法、胃空腸吻合は鏡視下に器械吻合、Y吻合は創外にて手縫いで行っている。導入後からの手術時間、出血量、水分開始日、食事開始日、術後合併症、食事摂取量、退院日につき検討した。

【結果】患者背景は、男性7人、女性0人。全例胃癌であった。BMIは、平均26.2(22.4-31.8)。手術時間は、平均228分(178-262)。前半の4例の平均は249分であったのに対し、後半の3例は201分と、手術時間の短縮が可能であった。出血量は、平均40.3g(5-188)。食事は、全例で術後3病日から開始することができ、退院時も普通食を7割以上の摂取可能な症例がほとんどであった。術後透視でも、全例でスムーズに残胃に造影剤の流入を認めた。合併症は1例も認めなかった。退院日は平均10POD(8-13)。経過観察目的の胃カメラを3例に施行したが、いずれも残胃の観察は可能性があった。

【結語】腹腔鏡下噴門側胃切除術の導入は安全に行えた。しかし、手術時間など課題も多く、今後症例を重ねて更なる定型化に向けての努力が必要と思われる。

当科における腹腔鏡下噴門側胃切除後食道残胃吻合再建 (上川法) の工夫

○鈴木 武文、神尾 幸則、蜂谷 修、田中 喬之、野津新太郎、川村 一郎、
岡崎 慎史、矢野 充泰、木村 理
山形大学大学院医学系研究科医学専攻外科学第一講座

上部胃癌や食道胃接合部癌に対する噴門側胃切除術は機能温存胃切除術として数多く施行されてきたが、食道残胃吻合法、空腸間置法、Double tract法等の再建法についての評価は定まっていない。当科では長年Double tract法を施行してきたが、術後のQOLの良さから、近年食道残胃吻合法 (上川法) を選択するようになった。上川法の当科基準として残胃が1/2以上残存し、腹部食道で切離しても吻合マージンが十分に残り、余裕を持った吻合が可能な症例を適応としている。上川法の再建手順は小開腹から残胃を引き出し、直視下で口側断端から約2cm肛門側に直軸3.5cm、短軸2.5cmの横H型フラップを作成する。切開した漿膜筋層の肛門側から約0.5cm口側に食道径に合わせた吻合予定口を作成する。鏡視下で食道断端から約5cm口側の食道後壁と残胃漿膜筋層の口側を3-0 PROLENE® 4針で固定する。食道胃粘膜の左側に3-0 VICRYL®の支持糸を置き、後壁を3-0 STRATAFIX® Spiral PDS PLUS®で右側より連続縫合する。前壁も同様に縫合し、前後壁の糸をオーバーラップさせる。前壁の食道-胃漿膜筋層も同糸で連続縫合し、吻合部を覆うようにフラップも連続縫合で徐々に締め上げ閉鎖する。当科では食道後壁固定は体外結紮を行い、連続縫合を多く取り入れることによって、手術時間の短縮と吻合における術者ストレスの軽減を図っている。また前後壁連続縫合のオーバーラップの徹底やフラップの連続縫合による締め上げによって、縫合不全の回避や逆流防止に努めている。現在のところ上川法を施行した症例について、周術期の重大な合併症は認められず、退院後のQOLも維持できている。当科にて腹腔鏡下噴門側胃切除後上川法再建を施行した症例について手術時の注意点や手技のポイントを含め報告する。

腹腔鏡下上川法再建の術後障害低減に向けた定型化

○佐瀬善一郎、佐藤 孝洋、氏家 大輔、菊池 智宏、渡辺 洋平、花山 寛之、
門馬 智之、大木 進司、河野 浩二
福島県立医科大学 消化管外科学講座

【はじめに】

当科では噴門側胃切除術における再建に食道残胃吻合、空腸間置法またはダブルトラクト法を選択してきたが、さらなる術後機能障害の低減を目的に観音開き法を導入した。当科での観音開き法再建の定型化を示すとともに、再建方法の違いによる術後栄養障害および残胃機能温存についての比較検討を行った。

【腹腔鏡下観音開き法再建手技】

5ポートで手術を開始する。右側下方のポートは内側頭側よりに留置。標本摘出後、体腔外で2.5×3.5cmの残胃漿膜筋層フラップを作成。食道断端より5cm口側の食道後壁筋層とフラップ上縁の残胃漿膜筋層を4針固定。その後、食道残胃吻合を後壁は1層、前壁は2層縫合にて行う。いずれもBarbed Sutureを用いる。前壁では運針を逆針にて行うことにより確実な内反縫合を行う。

【対象および結果】

2005年より2018年までに噴門側胃切除術が施行された56例を対象とした。平均年齢は68.0±10.2歳(42-94歳)であった。再建方法は食道残胃吻合(非上川法direct anastomosis: DA)が11例、空腸間置法(jejunal interposition: IP)が14例、空腸パウチ法(pouch: PO)が2例、ダブルトラクト法(double tract reconstruction: DT)が11例、観音開き法(double flaps technique: DF)が19例であった。術後3ヶ月/6ヶ月/12ヶ月時体重の術前に対する減少率はDA群:11.2%/12.9%/14.9%、IP群:14.1%/15.8%/12.6%、PO群:9.8%/20.1%/23.8%、DT群:16.0%/20.0%/22.4%、DF群:8.7%/9.5%/10.0%であり、DF群はDT群に対し体重減少が有意に軽度であった。吻合部狭窄の頻度はDA群: 1/9例、IP群: 1/12例、PO群: 1/2例、DT群: 0/9例、DF群: 1/8例であった。術後1年時点での上部消化管内視鏡にてDF群ではGERDを認めなかった。

【結語】

DF法は体重減少が軽度で、GERDを起こしにくく胃内停滞も起こしにくい有用な再建法であると考えられた。しかしながら狭窄症例も認められたため、現在は前壁縫合にGambee法を用いておりこれまでのところ狭窄の発生は認めていない。

当院における腹腔鏡下胃全摘術定型化への取り組み

○神谷 蔵人、手島 仁、臼田 昌広、鈴木 温、村上 和重、成田 知宏、
原 康之、清水 健司、小野寺 優、角掛 純一、廣瀬 亘、岡田 薫、
押切 裕之、東本 郁、宮田 剛
岩手県立中央病院 消化器外科

【はじめに】

当院では2017年から胃癌に対する腹腔鏡下胃全摘術を本格的に開始した。当初早期癌症例を対象に施行してきたが、徐々に適応拡大し現在の手術適応は cT \leq 3、cN \leq 2、食道浸潤のない症例としている。市中病院における同術式の妥当性を検討するために当院でこれまで施行してきた腹腔鏡胃全摘術の周術期成績について検討した。

【対象・方法】

対象症例は2017年1月～2018年12月までに当院で施行された腹腔鏡下胃全摘術 26例。郭清はガイドラインに準じて施行し、食道-空腸吻合は全例でリニアステープラーを用いたFEEA法で行った。またドレーンは当初右季肋下ポートからプリーツ型ドレーンを吻合部背側に留置していたが、2018年後半からはポート部とは別にドレーン挿入孔を設けWinslow孔経由で留置し、ドレーン位置異常を減らす試みをしている。

【結果】

男性 19例 / 女性7例、年齢70歳 (40-85歳)、BMIは 21.85 (16.3-29.8)だった。腫瘍学的特性は単発 23例、多発 3例(6病変)、病変の局在はU 14病変、M 9病変、L 1病変、UM 3病変、UML 2病変で、深達度は sT \leq 3 23例で、sT4a症例が3例含まれた。リンパ節因子は sN0 20例、sN+ 6例だった。手術短期成績 (いずれも中央値) は手術時間 283.5分 (249-408分)、出血量20ml (0 -112ml)、郭清度は D1 6例、D1+ 10例、D2 9例であった。食事開始日 4日(3 - 33日)、術後在院日数7日 (7 - 50日)であった。合併症は全Gradeで30.7%、開腹移行0%、縫合不全 11.5%、CD3b以上の合併症は7.7%(2例：内ヘルニア・絞扼性イレウス)であった。長期成績は追跡期間が短いため報告はできなかった。

【結語】

当院の腹腔鏡胃全摘術は開始から2年経過し徐々に成績は安定してきているものの、開腹手術ではあまり経験しない合併症の発生もあり、依然改良の余地のある術式といえる。手術成績と併せて当科で経験した合併症症例とともに手術ビデオも供覧したい。

腹腔鏡下胃全摘術における再建・Overlap法の定型化

○安本 明浩、澤田健太郎、佐瀬 友彦、高見 一弘、長尾 宗紀、中野 徹、
山本久仁治、小川 仁、片寄 友、柴田 近
東北医科薬科大学病院 消化器外科、肝胆膵外科

[はじめに] 腹腔鏡下胃全摘術は再建手技が難しく、広く普及しているとは言えない。現在、腹腔鏡下胃全摘後の再建法(食道空腸吻合)としてOverlap法を行っている。今回、我々が行っている再建手技についてビデオにて供覧する。[手技] 腹部食道を前後壁方向になるようにリニアステープラーで切離する。郭清終了後標本を体外へ摘出し、腹腔内を生食で洗浄し、止血確認をする。トライツ靭帯より20cm程度肛門側の空腸を体外へ引き出し、Y脚の吻合を先行する。挙上空腸の断端より5.5cm肛門側のやや前壁に小孔をあけ、粘膜のズレ防止に4針全層縫合を追加する。NGチューブを進め、食道断端の後壁を切離し、小孔を作成するが、大きさはチューブが出る程度にとどめる。食道粘膜のズレ防止に3針全層縫合を追加する。リニアステープラーを術者右手ポートより挿入し、まず挙上空腸にカートリッジ側を挿入する。フォーク側をNGチューブの腹側に沿わせるように食道内へ挿入する。その際右手に感じる抵抗感の変化を意識して3.5cm以上挿入した状態で食道空腸の段差を最小限にしてファイヤーする。共通孔は体外結紮にて全層一層縫合を3-0PDSの結節縫合で行う。再建終了後、エアリークテストを行う。[結語] Overlap法は再現性が高く、腹腔鏡下胃全摘後の再建として有用性が高いと考える。

胸腔鏡下食道切除術における反回神経麻痺を防ぐための工夫

○中野 徹、武山 大輔、澤田健太郎、安本 明浩、佐瀬 智彦、高見 一弘、
小川 仁、山本久仁治、片寄 友、柴田 近
東北医科薬科大学病院 消化器外科

【背景と目的】食道癌手術において反回神経周囲のリンパ節郭清は重要と考えられている。郭清に伴う術後反回神経麻痺は術後経過に与える影響が大きく、QOLも著しく低下する。反回神経麻痺を回避するために術中神経刺激法を用いた郭清法について工夫した。

【対象】2017年9月から2019年1月にかけて胸腔鏡下食道切除術を施行した18例。男性14例、女性4例。年齢は53歳から81歳、平均年齢は 65.1 ± 7.58 であった。

【方法】神経刺激モニター装置はNIMレスポンス3.0およびEMG気管内チューブ(メドトロニクスTM)を使用した。市販の食道手術専用器具はないので神経刺激電極とハンドピースの間に組み込む延長用器具を作成し用いた。麻酔医と協力し術中や体位変換時にもグライドスコープを使用しEMGチューブの位置調整を行った。神経刺激モニタリング装置によって反回神経の走行を術野で認識しながら郭清を行った。声帯麻痺の有無は第一病日に喉頭ファイバーを用いて判定した。

【結果】平均手術時間は 584 ± 88 分、平均出血量 166 ± 103 g。平均郭清リンパ節個数は 46 ± 19 個。pT1a/pT1b/pT2/pT3はそれぞれ1/4/1/12、pN0/pN1/pN2/pN3はそれぞれ9/4/4/1、pStageI/II/III/IVはそれぞれ4/6/7/1であった。術後在院日数は19日(中央値)。CD分類III以上の呼吸器合併症は1例5.5%、縫合不全2例11.1%、後出血1例5.5%、乳び胸1例5.5%であった。喉頭鏡観察による右声帯麻痺0%、左声帯麻痺が1例のみ5.5%認めたが嘔声は生じなかった。

【考察】神経モニタリング法により反回神経の術中機能評価を行った。反回神経とそれ以外の索状物とを術野で鑑別しながら郭清操作が可能であった。根治性を損なわずに神経保護に努める愛護的な操作が重要である。術中モニタリング法を用いた郭清法は反回神経麻痺の予防に有効と考える。

総胆管結石に対する腹腔鏡下胆管切石術において胆嚢管分岐異常を認めたため胆管切開とCチューブ留置に難渋した1例

○高見 一弘、澤田健太郎、佐瀬 友彦、安本 明浩、山本久仁治、小川 仁、
中野 徹、柴田 近、片寄 友
東北医科薬科大学肝胆膵外科 東北医科薬科大学消化器外科

症例は93歳女性。夕食後に上腹部痛出現し、近医受診。血液検査にて総ビリルビン5.3mg/dlと上昇していたため精査加療目的に当院紹介となる。精査にて総胆管結石の診断となり、MRCP施行後に内視鏡的総胆管切石術を試みた。しかし、十二指腸憩室があり切石ができず外科紹介となり、高齢であるが全身状態が良好のため準緊急的に腹腔鏡下胆管切石術を施行した。三管合流部付近の解剖学的状況を確認すると、拡張した胆嚢管が総胆管前面を通り総胆管左側に合流することを確認した。総胆管前面を電気メスにて切開し、0.8-1.0cm大の5個のビリルビンカルシウム結石を除去し、胆摘後にCチューブを留置した。通常、胆管前面切開の際には胆嚢管を右腹側に牽引し良好な視野を得るが、本症例においては左腹側に牽引せざるを得なかった。また、胆嚢管を全周性に三管合流部まで剥離露出させることがCチューブ留置を容易にするが、本症例では胆嚢管が胆管左側に合流するため合流部の胆嚢管周囲を十分に剥離することは困難（胆管左側には肝動脈が走行しているため）であった。最終的に胆管切開部から視認できた胆嚢管開口部よりCチューブを通し留置が可能であった。緊急的な手術の場合、画像診断の確認が不足することがあるが、本症例のように希少な胆嚢管分岐形態や胆管走行異常のある症例を念頭に置いた手術が必要であることを再確認した症例であるため報告する。

有症状の脾嚢胞に対し、腹腔鏡下天蓋切除を行った3例

○大西 啓祐、浜田 和也、及川 隆洋、佐藤多未笑、相磯 崇、二瓶義博、
五十嵐幸夫、長谷川繁生
山形市立病院 済生館外科

症例はすべて若年女性、それぞれ上腹部の違和感、腹満感を主訴に診断された。エコーやCT等により比較的容易に診断できたが、非常に大きなものになるとかえって発生部位の特定が困難になると考えられた。本邦では脾原発の悪性嚢胞の報告はなく、特に若年者女性のため整容性と脾機能の温存が望ましいと考え、近年報告の増えている天蓋切除の方針とした。しかし、真正嚢胞の場合は嚢胞内にCEAやCA19-9等の腫瘍マーカーを産生し、血液中に漏出しそれらのマーカーが異常高値を示すことが報告されており、他の悪性疾患の合併を慎重に否定する必要がある。当院の2/3例も同様であった。手術は腹腔鏡下脾摘出術に準じて右半側臥位とし、ベッドのローリングで角度を変えられるよう固定している。ポートの位置は心窩部 左肋弓下、左側腹部の3ポートで可能だが、サイズの大きなものは大きな症例には左側のみではworking spaceの確保が困難なため、臍部のポートの追加を要した。全例とも切開に先立ち、内容液を吸引して術中迅速細胞診により悪性細胞のないことを確認している。穿刺には当初ワンステップのビッグテールカテーテルを用いていたが、婦人科でよく用いられるS.A.N.Dバルーンカテーテル®を用いると内容液を漏出することなく安全に行えた。切除範囲の決定やドレナージ等につき当院での工夫につき動画をを用いて報告する。

当院における巨大肝嚢胞に対する腹腔鏡下開窓術の経験

○武藤 満完、徳村 弘実、成島 陽一、高橋 賢一、赤田 昌紀、西條 文人、
松村 直樹、野村 良平、羽根田 祥、安山 陽信、佐藤 馨
東北労災病院 消化器外科

【背景】巨大肝嚢胞に対する外科的治療として、腹腔鏡下肝開窓術は低侵襲で根治性に優れた術式として報告されている。しかしながら、術後合併症や、長期成績につきまとめた報告は少ない。当院で経験した10症例の治療成績および長期成績につき検討したので、若干の文献的考察を加えて報告する。結果は中央値で示す。

【対象と方法】2011年1月から2018年12月までに、巨大肝嚢胞に対する腹腔鏡下開窓術を行った10症例を対象とした。手術適応は、大きな単純性嚢胞で、腹痛や腹満などの症状がある症例を対象とした。全例においてCT、MRI、超音波などの画像検査で、壁の不整がないことを十分に確認してから手術を行っている。

【術式】臍部からポートを挿入し、観察の後に、3ないし4ポートで手術を行った。肝表面に露出した壁を、肝実質との境界で超音波切開装置を用いて切離した。可視できるグリソンはクリップをかけるようにし、右葉にある巨大嚢胞の場合は、胆汁瘻を予防するためにC-tubeを留置して術中胆道造影をおこない、リークテストも行った。

【結果】年齢は71歳(52歳～80歳)で、男女比は1:9であった。嚢胞の最大径は、17.0cm(8.0～24.0cm)で、手術時間は、165分(96～213分)であった。術後観察期間は5年(0.5年～6.5年)であり、術後最大径は、4.4cm(2.4～13.0cm)であり、1例が再発のため再手術している。術後合併症は特になく、術後在院日数は7日(5～10日)であった。

【まとめ】巨大肝嚢胞に対する腹腔鏡下開窓術は、低侵襲で安全に行えていた。また、長期成績も良好であった。しなしながら完全な嚢胞消失する症例は少なく、十分な範囲の開窓が求められ、大網充填などの再発させない工夫も必要と考えた。

当院における孤発型および多発性嚢胞に対する腹腔鏡下嚢胞開窓術の検討

○高木 慎也、小澤孝一郎、高橋 萌、山賀 亮介、横山 森良、間瀬 健次、
森谷 敏幸、竹下 明子、東 敬之、水谷 雅臣、薄場 修
公立置賜総合病院 外科

【背景と目的】肝嚢胞は孤発型と多発性とに分けられる。多発性肝嚢胞(polycystic liver disease:PCLD)は肝実質に多発嚢胞が発生する遺伝性疾患で、肝内胆管の形成異常が原因で発症すると考えられている。PCLDは肝内に多数の嚢胞が存在する遺伝性疾患の一つであり、肝臓のみに嚢胞が多発する常染色体優性多嚢胞性肝疾患(autosomal dominant polycystic liver disease: ADPLD)と、腎臓にも嚢胞が発生する常染色体優性多発性嚢胞腎(autosomal dominant polycystic kidney disease:ADPKD)に分類される。今回当院での肝嚢胞手術について検討した。

【対象・方法】対象は術後1年を経過した腹腔鏡下開窓術10例(単純性4例、ADPKD 3例、ADPLD 3例)。孤発型肝嚢胞、多発性肝嚢胞それぞれにおける症状・手術適応因子、嚢胞の性状、個数、術式、合併症、手術時間、再発の有無について後方視的に検討を行なった。

【結果】全体で男女比2:1、平均年齢69.2歳、孤発型肝嚢胞例 4例、ADPKD 3例、ADPLD 3例。症状・手術適応因子は腹部膨満が5例、胆道系の圧迫 2例、息切れ 1例、嚢胞感染 1例、多臓器手術操作の際に予防的に開窓したものが1例であった。孤発型の嚢胞数は平均4個(1~8個)、ADPKD、ADPLDは多数の嚢胞を認めた。開窓を行なった腫瘍平均サイズは13.2cm × 11.7cm。選択された術式は開窓術が9例、肝切除が1例であり、合併症としては10例中2例に腹壁癒痕ヘルニアを認めた。平均手術時間は孤発型で1時間12分、ADPLD 1時間28分、ADPKD 2時間38分であった。再発についてはADPKD2例、ADPLD1例が再発、手術となっており、この3例の再発病変は操作部位と別の部位が腫大していた。

【考察・結語】当院における肝嚢胞症例をまとめた。孤発型の肝嚢胞に関して開窓術は有用と考えられる。しかしながら、多嚢胞性病変への開窓はあまり有用ではないと考えられる。

当院における腹腔鏡下肝切除、膵切除導入で心がけていること

○鹿股 宏之、吉野 敬、田村 博史、今野 広志、齊藤礼次郎、遠藤 和彦
秋田厚生医療センター 消化器外科

【はじめに】2018年9月より、当院でも本格的に腹腔鏡下肝切除、膵切除の導入を行った。現在、定型化を目指している途中であるが、われわれが特に大切にしている点は、術野確保と組織展開を区別することである。術野確保は、開腹手術であれば本来は第2助手以下が行うべきことであり、腹腔鏡下手術では1人しかいない助手は組織展開に徹し、術野確保に助手の鉗子とられることがないように心がけている。われわれは、術野確保にネイサンソンフックリバーリトラクターを積極的に用いており、症例を2例提示する。【症例1】32歳女性。BMI31の肥満症例。膵尾部に6cm大の嚢胞性腫瘍あり、徐々に増大傾向でMCN疑いとして、腹腔鏡下脾温存尾側膵切除術を行った。体位は右半側臥位。肝外側区域をペンローズドレーンとThe Cinch Organ Retractor®で作成した小装置で挙上し、胃は後壁に3-0ナイロン針で2か所全層を貫通して腹壁に挙上固定した。さらに、胃後壁にネイサンソンフックリバーリトラクターをかけ、左胃動脈のpedicleにtensionをかけることで、脾動静脈周囲の組織展開に助手の鉗子を有効に使用することが可能となった。手術時間は5時間21分、出血量50ml。経過順調で第10病日退院した。【症例2】74歳男性。アルコール性慢性肝炎を背景にした、肝S6の3cm大の肝細胞癌で、部分切除を行った。体位は左半側臥位。腫瘍は肝背側にあり、ネイサンソンフックリバーリトラクターを用いて、肝右葉を挙上、固定した。これにより、助手の鉗子は2本とも組織展開に有効利用できた。手術時間3時間47分、出血量50ml。術後経過は問題なく第5病日、退院した。【結語】腹腔鏡下肝膵手術の術野確保に、ネイサンソンフックリバーリトラクターは「第2助手」としての役割を果たし、有用であった。

高度癒着を伴う大腸癌術後肝転移に対して腹腔鏡下肝S7部分切除術を行った1例

○遠藤天太郎、鹿股 宏之、田村 博史、吉野 敬、今野 広志、齊藤礼次郎、
遠藤 和彦
秋田厚生医療センター 消化器外科

【はじめに】大腸癌肝転移に対する腹腔鏡下手術は広まりつつあるが、多くは2回目以降の腹部手術となるため、時に高度の癒着で難渋することがある。また、肝S7領域はS8領域と並んで、腹腔鏡下手術の最も難しい部位とされている。【症例】70代女性。17年前に上行結腸癌で右結腸切除術(T3N0M0stage II)を、また2年前に横行結腸癌で横行結腸切除術(T2N0M0stage I)を、いずれも開腹術で行っている。今回、CT検査で肝S7に1.5cm大の転移を認め、腹腔鏡下肝S7部分切除術を行った。【結果】体位は左半側臥位で行った。腹腔内はほぼ全体に癒着があり、まずは癒着剥離を行った。癒着剥離の途中、誤って小腸を損傷してしまい、1cm大の穴が開いたため、縫合、修復した。右肝の癒着をある程度剥離したところで、S7の病変が超音波で確認できた。腫瘍周囲の癒着は肝実質の牽引に利用できると考え、最小限の剥離に留めた。ペアンクラッシュ法を用いて肝離断を行った。実際、周囲の癒着は肝離断時の組織展開の手助けとなり、有効であった。手術時間5時間9分、出血量100ml。術後経過は問題なく、第5病日退院した。【結語】高度の癒着があっても、逆にそれが腹腔鏡下肝切除に有利に作用することもあり、それを念頭に入れた手術デザインが求められる。

外科統合後の腹腔鏡下肝切除術の定型化に向けた取り組み

○高館 達之、森川 孝則、石田 晶玄、藤尾 淳、中西 渉、戸子台和哲、
宮城 重人、元井 冬彦、亀井 尚、内藤 剛、海野 倫明
東北大学 消化器外科学

当院はこれまで胃腸外科と肝胆膵外科を標榜する第一外科と、移植再建内視鏡外科と乳腺内分泌外科を標榜する第二外科があり、ともに100年以上の歴史をもち、それぞれ独自の同窓会を有しており、赴任する関連病院も別々という状況であった。しかし2018年5月より外科診療科が総合外科という一つの診療科として正式に統合された。

様々な体位設定、手術機器を用いる腹腔鏡下肝切除術を安全に遂行するためには、医師、看護師、臨床工学技士等がチームとなって、手術の定型化を行うことが重要であるが、これまで当院での腹腔鏡下肝切除術は、旧第一外科と旧第二外科でそれぞれ行われており、体位や機器セッティングなど術式が異なっていた。しかし外科統合後は、同じ診療科で行う、同じ手術であるため、術式が異なるということがないように、術式の統一を目指した。術式の統一を円滑に進めるためのポイントとして、まずどちらかの術式に合わせようとするのではなく、お互いの意見を出し合い、新たな提案をすること、そして若手が中心となって議論し、提案することと決めた。それぞれの体位、機器セッティングなどをお互いに確認したうえで、旧第一外科と旧第二外科合同でハイボリュームセンターの手術を見学に行き、またそれぞれの手術室看護師も交えて研究会に参加し、他施設の取り組みなどを改めて学んだ。そのうえで、基本となる仰臥位と左半側臥位の体位作成、機器セッティングなどを同一のものに統一した。今後もさらに議論をしながら、より安全な術式の定型化を進めていく。

ESF 役員一覽

理事長 徳村 弘実 労働者健康安全機構東北労災病院

副理事長 佐々木 章 岩手医科大学外科
田中 淳一 横浜鶴ヶ峰病院

理事 飯田 正毅 秋田大学消化器外科
大泉 弘幸 山形大学器官機能統御学講座循環器・呼吸器・小児外科分野
大木 進司 福島県立医大消化管外科
小澤 孝一郎 公立置賜病院外科
黒川 良望 四谷メディカルキューブ
杉村 好彦 盛岡赤十字病院外科
対馬 敬夫 弘前大学呼吸器外科・心臓血管外科
内藤 剛 東北大学消化器外科
羽瀨 友則 秋田大学泌尿器科
南谷 佳弘 秋田大学呼吸器外科
丸橋 繁 福島県立医科大学肝胆膵・移植外科
和嶋 直紀 弘前大学消化器外科・乳腺外科・甲状腺外科
松村 直樹 労働者健康安全機構東北労災病院外科

監事 遠藤 正章 青森市民病院
岡本 道孝 八戸市総合健診センター

評議員 安食 隆 仙台厚生病院外科
阿部 隆之 岩手県立磐井病院外科
安孫子 正美 公立置賜総合病院 呼吸器外科
安斎 実 大崎市民病院外科
安藤 秀明 秋田大学医学部保健学科
伊勢 憲人 市立横手病院外科
磯部 秀樹 済生会山形済生病院外科
井上 宰 東北公済病院外科
井上 典夫 北福島医療センター外科
梅澤 昭子 四谷メディカルキューブ外科
海野 倫明 東北大学消化器外科
遠藤 俊吾 福島県立医科大学津医療センター 小腸・大腸・肛門科
大塩 博 国立病院機構仙台医療センター外科
太田 栄 市立秋田総合病院外科
大塚 幸喜 岩手医科大学外科
大西 啓祐 山形市立病院済生館外科
大沼 忍 東北大学消化器外科
大山 健一 盛岡赤十字病院 外科
岡崎 慎史 山形大学第一外科
岡田 克典 東北大学呼吸器外科
岡田 良 福島県立医科大学医学部 肝胆膵・移植外科学講座
貝羽 義浩 仙台市立病院 外科
柿田 徹也 仙台オープン病院外科
鹿郷 昌之 菅間記念病院外科
片寄 友 東北医科薬科大学病院 肝胆膵外科
加藤 博久 独立行政法人国立病院機構 東埼玉病院 呼吸器外科
金内 直樹 日本海総合病院呼吸器外科
神尾 幸則 山形大学第一外科
亀井 尚 東北大学消化器外科
川口 清 山形済生病院外科
川村 英伸 岩手県立二戸病院外科
管野 隆三 福島赤十字病院外科
絹田 俊爾 竹田総合病院外科
木村 理 山形大学第1外科
河野 浩二 福島県立医科大学消化管外科学
肥田 圭介 岩手医科大学外科

小山 善久 大原総合病院外科
境 雄大 弘前大学大学院医学研究科 胸部心臓血管外科学
櫻井 直 東北大学消化器外科
笹田 大敬 つがる西北広域連合つがる総合病院外科
佐瀬 善一郎 福島県立医科大学 消化管外科学講座
佐藤 多未笑 山形大学医学部附属病院外科学第一講座
佐藤 敏彦 山形県立中央病院外科
柴田 近 東北医科薬科大学消化器外科
渋谷 丈太郎 県立胆沢病院呼吸器外科
菅原 秀一郎 山形大学医学部第一外科
鈴木 克彦 本荘第一病院外科
鈴木 弘行 福島県立医科大学呼吸器外科学講座
須藤 幸一 恵愛堂病院 外科
須藤 剛 山形県立中央病院 外科
高野 祥直 総合南東北病院外科
高橋 賢一 労働者健康安全機構東北労災病院外科
高山 哲郎 JCHO仙台病院外科
田畑 俊治 東北医科薬科大学病院呼吸器外科
陳 正浩 日本海総合病院外科
手島 伸 国立病院機構仙台医療センター外科
手島 仁 岩手県立中央病院 消化器外科
外館 幸敏 総合南東北病院外科
中野 徹 東北医科薬科大学消化器外科
成田 伸太郎 秋田大学附属病院血液浄化療法部
新田 浩幸 岩手医科大学外科
野田 雅史 東北大学呼吸器外科
野村 良平 労働者健康安全機構東北労災病院外科
袴田 健一 弘前大学大学院医学研究科 消化器外科学講座
蜂谷 修 山形大学第1外科
福田 幾夫 弘前大学呼吸器外科・心臓血管外科
藤澤 健太郎 八戸赤十字病院外科
藤本 博人 山形済生病院外科
舟山 裕士 仙台赤十字病院外科
水野 大 岩手医科大学外科
水野 豊 八戸市民病院外科
三井 一浩 総合南東北病院外科
三井 匡史 八戸市民病院呼吸器外科
宮澤 正紹 労働者健康安全機構福島労災病院外科
武者 宏昭 東北大学消化器外科
本山 悟 秋田大学・地域がん医学講座
森川 孝則 東北大学消化器外科
森谷 敏幸 公立置賜総合病院 外科
門馬 智之 福島県立医科大学 消化管外科学講座
安本 明浩 東北医科薬科大学 消化器外科
矢野 充泰 山形大学医学部附属病院外科学第一講座
山本 雄造 秋田大学消化器外科
吉原 秀一 大館市立総合病院

名誉会員 三浦 純一 公立岩瀬病院
谷田 達男
泉 啓一
伊勢 秀雄 石巻市立病院
伊藤 誠司 地方独立行政法人市立秋田総合病院
金田 巖 石巻赤十字病院
近藤 丘 東北医科薬科大学
竹之下 誠一 福島県立医大